

كلية الطب البشري

السنة الخامسة



أذيات الطرف العلوي 2



9

د. جابر إبراهيم

02

محتوى مجاني غير مخصص للبيع التجاري

14/06/2020


RB Medicine Orthopedic Surgery | الجراحة العظمية

السلام عليكم ^^

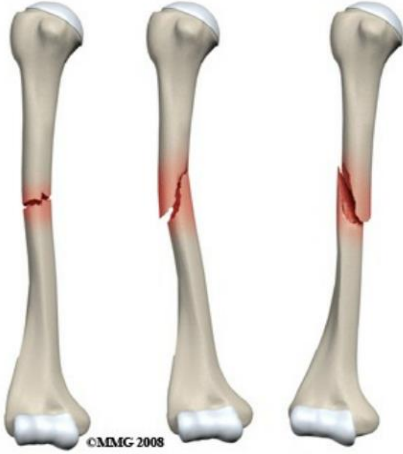نعود إليكم أصدقاءنا بنتمة المحاضرة الأولى للدكتور جابر والتي لم يكملها فطالبنا بها ولا نملك سلايدات لنستطيع أن نكامل المعلومات فأوردناها لكم كما وردت في الأرشيف دون زيادة أو نقصان ☺
فلنبداً..

الفهرس

العنوان	الصفحة	العنوان	الصفحة
كسور النهاية السفلية للكعبرة	14	كسور جسم العضد	2
كسور الأطفال	18	كسور المرفق	4
-	-	أذيات الزند والكعبرة	10



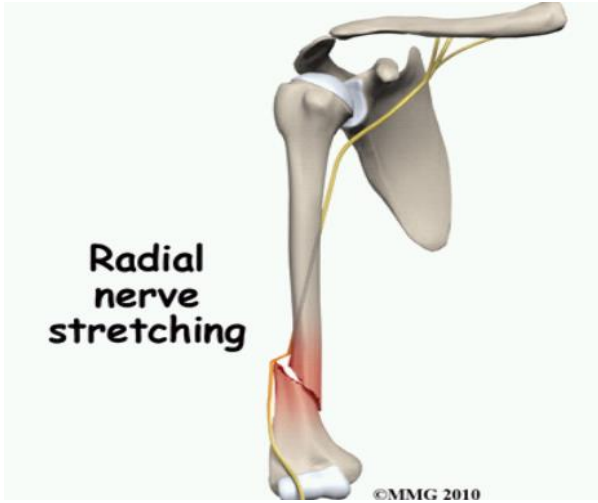كسور جسم العضد



أشكال الكسور:

1. الكسور الحلزونية: تحدث بأذيات الانفعال.
2. الكسور المعترضة: تنجم عن الرضوض المباشرة أو السقوط على الذراع.
3. الكسور المرضية: شائعة في الحالات الورمية ولا سيما النقائل من أورام الرئة والجهاز الهضمي أو كيسات العظم الوحيدة لا سيما عند الأطفال.

الاختلاطات:



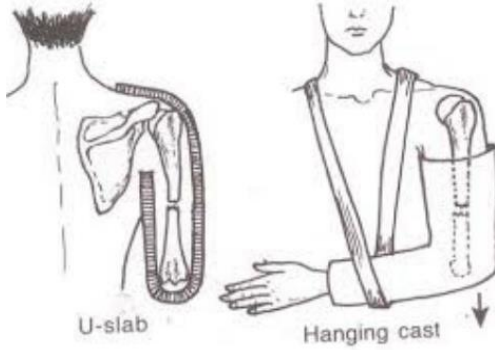
- ✘ الاندمال المعيب: يحدث بسبب العضلة الدالية.
- ✘ عدم الاندمال: انحشار النسيج الرخوة بين النهايات العظمية.
- ✘ الأذية الوعائية العصبية: العصب الكعبري (الذي يلتف تشريحياً من الخلف باتجاه الوحشي نحو الأمام والأسفل عند التقاء الثلث الأوسط مع السفلي) أو الأوعية الدموية (الشريان العضدي)، وكذلك العضلات.

تشكل العضلة العضدية الكعبرية brachioradialis مؤشراً مفيداً لتقييم تأذي أو عودة الوظيفة العصبية.

عند حدوث الأذية في العصب الكعبري يحصل: هبوط يد، خدر ونمل مكان توزع العصب، سوء وظيفة العضلات الباسطة للأصابع والرسغ.

أنواع عدم الاندمال:

- ✘ عدم اندمال ضموري وعندها نفكر بإنتان.
- ✘ عدم اندمال ضخامي وعندها نفكر بتبيث سيئ.
- ✘ عدم اندمال مع عدم تقابل في حواف العظم.



✧ **المعالجة المحافظة:** تمسك النسيج الرخوة بقطع الكسر عادة ضمن وضعية جيدة وتكون المعالجة المحافظة ناجحة عادة ويستعمل إما جبيرة بشكل حرف U (أو U-slab) أو جبيرة معلقة لحماية جسم العضد من المزيد من الرضوض، ويؤدي تطبيق وزن الجبيرة إلى تمديد مكان الكسر في حال تم الدعم بشكل جيد بواسطة القبة والكم وليس بواسطة الوشاح.

✧ ونقبل بدرجة من عدم الاستقامة في الطرف العلوي نظراً لأنه لا يحمل الوزن وبسبب المجال الممتاز من الحركة في المفصل العنابي العضدي، إذا لم تكن الوضعية مقبولة (تزوي شديد، تبدل شديد، قصر شديد بالطرف، تزوي، تشوه جمالي وخاصة عند السيدات، تشوه وظيفي فقد يحدث صعوبة بارتداء الملابس) فيجرى التثبيت الداخلي بواسطة سفود داخل النقي، وهو إجراء بسيط وسهل.

✧ إذا كان الكسر موضعاً في النهاية البعيدة لجسم العضد فقد تنسحب العضلة الكعبرية إلى خط الكسر، وإن لم يتم تحديد هذه المشكلة ومعالجتها بالرد المفتوح، مع أو بدون التثبيت الداخلي، فإن الكسر لن يندمل.

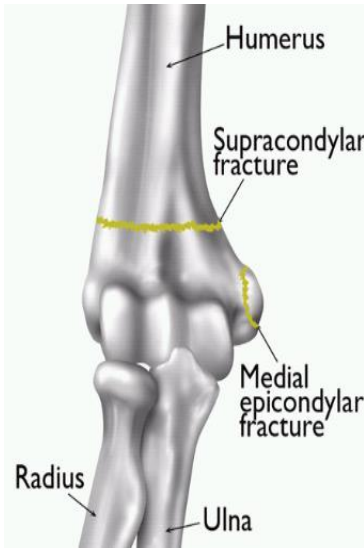
- ✧ يعتبر التثبيت الداخلي فعالاً في الكسور المرضية حيث يسمح بالتحريك الباكر وإعادة الوظيفة.
- ✧ يستطب التثبيت الداخلي أو الخارجي في الحالات التالية:
 - الكسور المفتوحة أو المختلطة بأذيات وعائية أو عصبية (يكون التداخل هنا إسعافياً).
 - فشل العلاج المحافظ في تأمين الرد الجيد أو تأمين الثباتية اللازمة للاندمال.
 - قد نلجأ في بعض الأحيان إلى التثبيت الوقائي للكسور المرضية.

ملخص مفيد للعلاجات:

- | | |
|---|--|
| <p>✧ علاج محافظ:</p> <ul style="list-style-type: none"> • الكسر غير متبدل • الكسر المتداخل والمنحشر | <p>✧ علاجه جراحي (تثبيت داخلي):</p> <ul style="list-style-type: none"> • الكسر المتبدل. • الكسر الانقلاعي. • الكسر المرضي. • الكسر المفصلي. • الكسر مع خلع مفصلي. <p>✧ علاج (تثبيت) وقائي :</p> <ul style="list-style-type: none"> • الكسور مرضية. |
|---|--|

كسور المرفق

أولاً - الكسر فوق اللقمتين العظمتين



❖ أشيع الكسور عند الأطفال.

❖ تحدث بسبب السقوط على اليد الممدودة أو المعطوفة.

❖ تتبدل القطعة البعيدة نحو الخلف والقطعة القريبة نحو الأمام.

❖ تكمن أهمية هذا الكسر باختلالاته الخطيرة.

الاختلالات:

- ← الاختلالات الوعائية ← متلازمة الحجرات ← تقفع فولكمان.
- ← أذية العصب الناصف ← الاندمال المعيب ← التهاب العضلات الـ

1- الاختلالات الوعائية

⚡ انضغاط الشريان العضدي.

⚡ كانت كثيرة الشيع سابقاً بسبب استخدام التجبير العربي القديم، بالإضافة لغياب مراقبة النبض والتروية والوظيفة العصبية.

⚡ التدبير:

- يجب إزالة الجبيرة والضمادات حتى الوصول إلى الجلد.
- يجب بسط المرفق بشكل خفيف حتى لو أدى ذلك إلى فقدان الرد.
- إذا لم يتحسن الدوران رغم ذلك فيجب استقصاء الشريان العضدي في المرفق.
- إذا كان الشريان متشنجاً فيمكن حقن البابافرين حوله لإرخاء العضلات الملساء في جداره.
- إذا لم يكن ذلك فعالاً يجب فتح الشريان + معالجة تمزقات البطانة + تطبيق رقعة وريدية.

علامات الأذية الوعائية (5P): غياب النبض Pulselessness، الشحوب Pallor، الألم Pain، الخدر Paresthesia والشلل Paralysis.

2- متلازمة الحجرات Compartment Syndrome

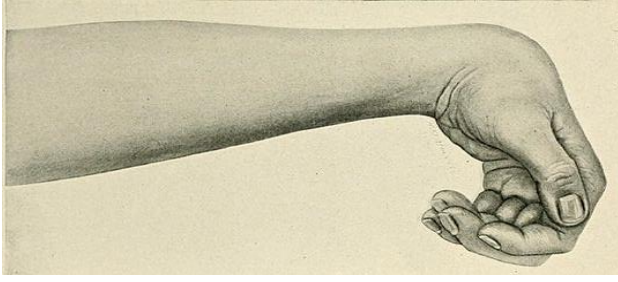
⚡ تحدث بسبب انضغاط الشريان الكعبري والعصب الناصف بسبب الوذمة المتشكلة ضمن الحجرة الأمامية للمساعد.

⚡ سريريّاً: العجز عن إجراء بسط منفعل للأصابع + تشوش الحس بتوزع العصب الناصف.

⚡ قد يحتاج المريض إلى خزعة اللفافة.

قد تحدث متلازمة الحبرات حتى لو كان النبض الكعبري مجسوساً.

3- تقفع فولكمان الإقفاري Volkmann's Ischemic Contracture

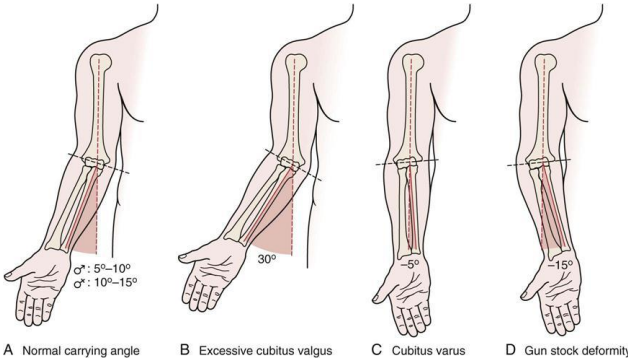


هو **النتيجة النهائية للتخر العضلي** الناجم عن انسداد الدوران الشعري لأي سبب كان. تتليف العضلات المتخررة في حجرة العاطفات ثم تتقفع، فتأخذ اليد **وضعية كب وعطف**.

4- أذية العصب الناصف

نادراً ما ينقطع وعادة ما تعود وظيفته إلى الوضع الطبيعي. يكون احتمال الإصابة أكبر في **العصب بين العظمين الأمامي**.

5- الاندمال المعيب:



شائع الحدوث.

حيث تندفع اللقيمة الأنسية **نحو الخلف والأنسي**. يؤدي ذلك إلى فقدان خفيف في زاوية الحمل. في أسوأ الحالات يحدث التشوه بشكل **مقبض البندقية Gunstock Deformity**. عند تمام النمو قد تحتاج إلى **خزع العظم التصحيحي**.

قد يؤدي الاندمال المعيب إلى حدوث المرفق الأرواح أو المرفق الأفحج حسب مكان الإصابة في اللقيمة الأنسية أو الوحشية وحسب نتيجة الرض على غضروف النمو حيث من الممكن أن يتعرض النمو.

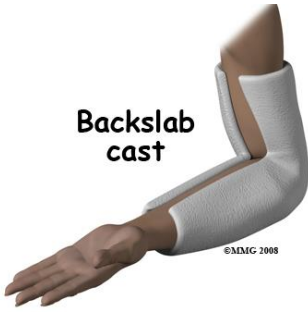6- التهاب العضلات المعظم

يدعى أيضاً بـ **التعظم الهاجر**.

قد يحدث بعد أي كسر في منطقة المرفق.

أي كسر فوق اللقمتين عند طفل يجب فوراً تحري الأوعية (العضدي، الكعبري والزنددي) حتى لو تمكنا من جس هذه الشرايين، كما يجب تحري العصب الناصف لكنه أقل أهمية حيث حتى لو تعرض للأذية فإنه يترمم وتعود وظيفته.

علاج الكسر فوق اللقمتين:



✧ **الكسور غير المتبدلة (الثابتة):** جبيرة خلفية Back slab لمدة ثلاثة أسابيع.

✧ **الكسور المتبدلة (الغير ثابتة):** وهي الأكثر صعوبة.

✧ يكون الرد من خلال **الشد الطولاني اللطيف** بوضعية **نصف الكب**.

✧ عند إجراء الرد يتم عطف المرفق **أكثر من 90 درجة** بشكل **تدرجي**.

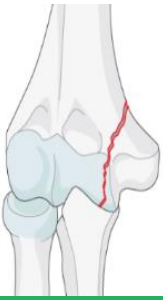✧ قد يتعارض الرد مع التروية الدموية، مما يستدعي إعادة بسط المرفق حتى يعود النبض.

✧ إذا أدى إعادة بسط المرفق لفقدان الرد عندها بالثبوت **بأسياخ عبر الجلد (أسياخ كرشنر)** تحت

التنظير الشعاعي، ثم ثبت اليد أو نقوم بإجراء **الثبوت المفتوح** (نادراً، عادة ما يستجيب الطفل للرد

المغلق والثبوت عبر الجلد).

ثانياً - كسور اللقيمة الأنسية



✧ ناجمة عن **قوة مفرطة مطبقة بوضعية الروح**، وقد تنقلع اللقيمة الأنسية مع صفيح النمو الخاصة بها ← كسر انقلاعي (متبدل).

✧ قد تنسحب القطعة المكسورة أيضاً إلى **داخل الجوف المفصلي** مما يعيق الحركة.

الاختلاطات:

✧ شلل العصب الزندي المؤقت أو الدائم (شائع).

✧ تشوه المرفق بوضعية الفحج.

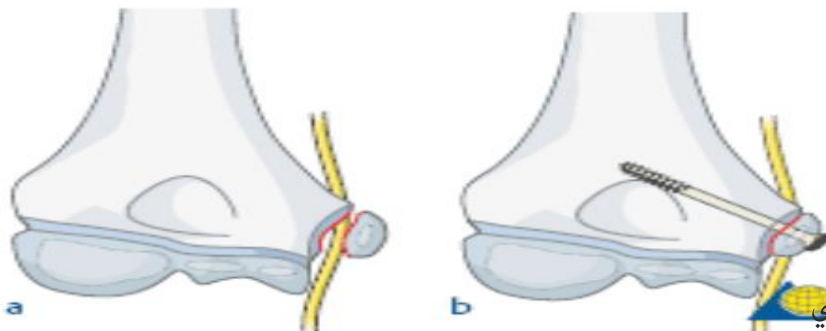
العلاج:

✧ في كسور اللقيمة الأنسية أول ما نقوم به هو **عزل العصب الزندي**.

✧ نقوم بالرد الدقيق وفي حال الضرورة نرد بالطريقة المفتوحة.

✧ نثبت بواسطة **سيخ كرشنر**.

✧ نقوم بتغيير مكان العصب الزندي، حيث من الممكن أثناء الاندمال أن ينضغط العصب ويتأذى.



ثالثاً - كسور اللقيمة الوحشية

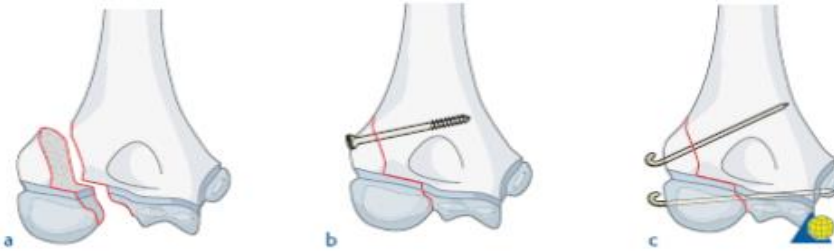- ❖ ناجمة عن **قوة مفرطة مطبقة بوضعية الفحج**.
- ❖ تنشأ منها **العضلات الباسطة** للأصابع والرسغ.
- ❖ أكثر ما يشاهد انقلاع اللقمة الوحشية بعمر **3-5 سنوات**.
- ❖ قد ينفتل الرؤيس **بمقدار 180 درجة** مما يجعل الرد المغلق مستحيلاً.

الاختلاطات:



- ❑ تشوه بوضعية الروح: بسبب أذية الصفيحة المشاشية أو حدوث الإندمال المعيب أو عدم الإندمال.
- ❑ الشلل الزندي المتأخر.
- ❑ الإندمال المعيب أو عدم الإندمال.
- ❑ أذية العضلات الباسطة للأصابع والرسغ.
- ❑ تحدد الحركة + قساوة مفصليّة.

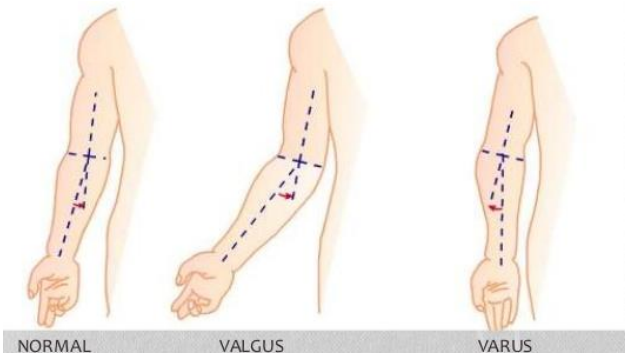
علاج كسر اللقيمة الوحشية (جراحي غالباً):



- ❑ **المعالجة المحافظة صعبة**، إلا في حال عدم وجود تبدل وهذا نادر لأنها كسور انقلاعية.

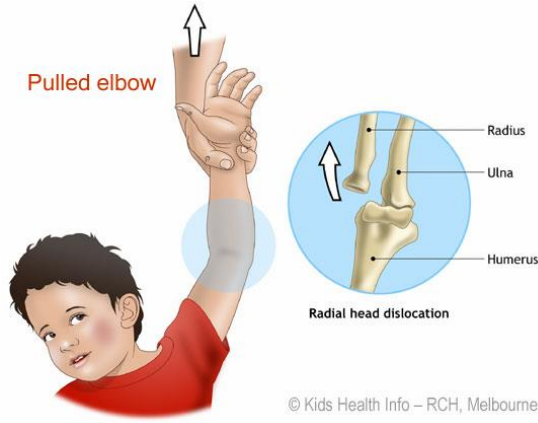
ملخص:

- ✍ كسر اللقيمة **الأنسية** يحدث بوضعية **الروح** وقد يؤدي الى تشوه بوضعية الفحج.
- ✍ كسر اللقيمة **الوحشية** يحدث بوضعية **الفحج** وقد يؤدي الى تشوه بوضعية الروح.
- ✍ كسور اللقيمت الأنسية والوحشية هي كسور غالباً **انقلاعية** وعلاجها **جراحي**.
- ✍ نتائج علاج كسر اللقيمة الانسية أفضل من الوحشية.



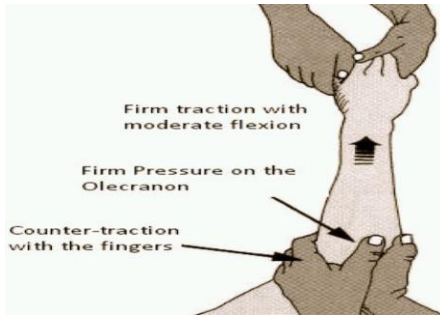
وضعية الفحج
والروح في اليد

المرفق المشدود



- ❖ هي **حالة خلع شائعة**، تحدث عند الأطفال **بين 3-5 سنوات**.
- ❖ عند رفع طفل من اليدين قد ينزلق رأس الكعبرة عبر الرباط الحلقي لعنق الكعبرة بشكل جزئي.
- ❖ يعاني الطفل من **ألم شديد ولا يستخدم الطرف**.
- ❖ الصورة الشعاعية تكون طبيعية إذاً **التشخيص سريري**.

العلاج:



- ❖ **سهل وبسيط**، حيث يمكن رد الخلع باتباع الخطوات التالية:
 - وضع المرفق بوضعية **العطف**.
 - **الضغط الطولاني** للكعبرة على العضد (ضغط رأس الكعبرة).
 - إجراء حركات **كب واستلقاء** قسرية بشكل متبادل في الساعد.
- ❖ يترد رأس الكعبرة إلى مكانه مع تحسن فوري في الألم.
- ❖ يجب تنبيه المريض للوقاية من الحدوث مرة أخرى حيث من الممكن في النهاية حدوث **رخاوة في الأربطة** وحدوث الخلع بشكل متكرر.

كسور مفصل المرفق

- ❖ تحدث لدى **البالغين** بسبب **الرضوض المباشرة**، بحيث يحدث **كسر مفتت** يشمل مفصل المرفق.

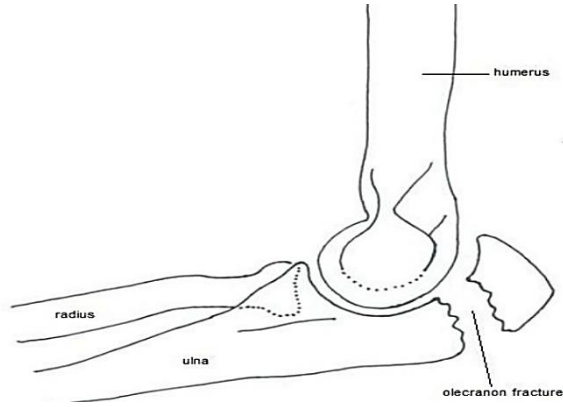
الاختلالات:

- ❖ فقدان الحركة في المفصل.
- ❖ التهاب العظم والمفصل المتأخر.
- ❖ اليبوسة المفصليّة: من أهم الاختلالات التي يجب أن نتجنبها.

العلاج:

- ❖ **العلاج المحافظ مع التحريك الباكر** قد يؤدي لنتائج أفضل من الرد المفتوح والتثبيت الداخلي.
- ❖ إذا كان هناك تبدل شديد في قطع الكسر مع تبدل بمفصل المرفق من الضروري إعادة تجميع العظام مع التثبيت الداخلي.

كسور الناتئ الزجي

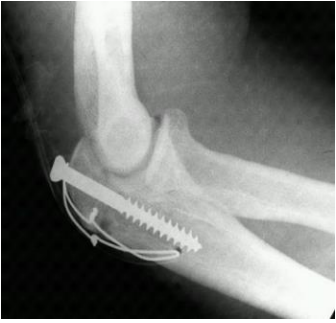

- ❖ تحدث عند السقوط المباشر على المرفق أو عند حدوث تقلص عنيف في مثلثة الرؤوس.
- ❖ سريريًا: ألم + تورم + عدم القدرة على إجراء البسط الكامل للمرفق.

العلاج:

❖ الكسور المتبدلة:

- التثبيت الداخلي بواسطة برغي أو سلك (طريقة العقدة الشادة).
- التثبيت يكون أفضل بطريقة العقدة الشادة حيث من الممكن حدوث دوران عند استخدام البرغي وهذا لا يحدث في طريقة العقدة الشادة.

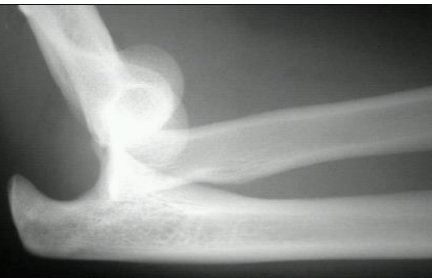

طريقة العقدة الشادة: وضع سيخين متوازيين ضمن العظم الزندي ثم نقوم بوضع سلك حول الناتئ الزجي ونقوم بتشكيل عقدة بشكل 8 بالربط مع السيخين.

❖ الكسور المفتتة:

- استئصال الناتئ الزجي + ترميم وتر مثلثة الرؤوس، وخاصة عند المسنين.

خلع المرفق

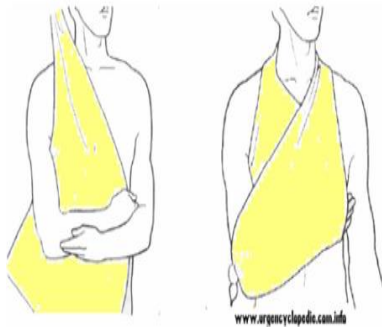


- ❖ ثاني أشيع خلع بعد خلع الكتف، وخلع المرفق الأمامي هو الأشيع.
- ❖ يحدث عند السقوط على اليد الممدودة بوضعية البسط الكامل تقريباً.
- ❖ ثم تنزلق النهاية السفلية للعضد باتجاه الأمام فوق الناتئ المنقاري للزند (الإكليبي) والذي قد يصاب بالكسر.
- ❖ في حال حدوث كسر بالناتئ الإكليبي حتى ولو تم الرد فإنه لن يكون ثابتاً بسبب عدم وجود شيء يثبت النهاية البعيدة للعضد.
- ❖ التشخيص: الصورة الشعاعية الجانبية.

الاختلاطات:

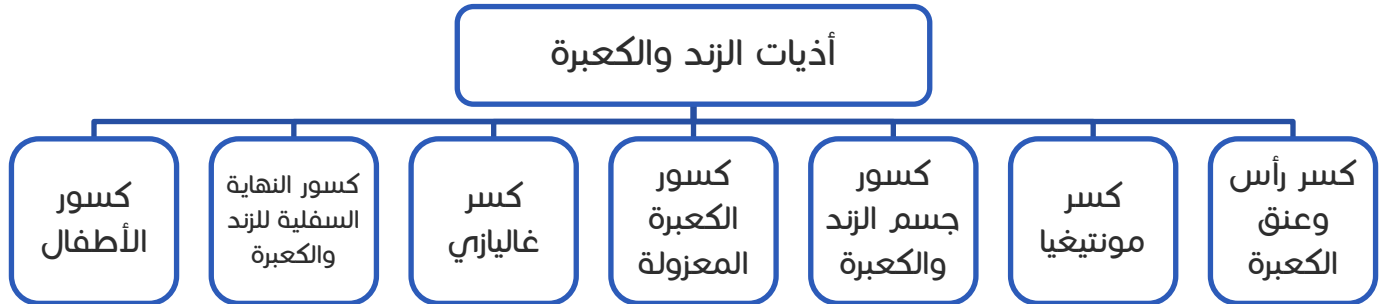
- ✘ القساوة المفصليّة + تحدد في حركات العطف والبسط.
- ✘ التعظم الهاجر (التهاب العضلات المعظم): ينمو العظم الجديد ككتلة قاسية في النسيج الرخوة المحيطة بالمرفق وبخاصة إذا تمت المناسبة عدة مرات أو كان لدى المريض أذية دماغية.
- ✘ الخلع الناكس.

العلاج:



- ✘ يمكن رد الخلع من خلال **الشّد الطولاني بوضعية العطف الخفيف**.
- ✘ يكون الرد **ثابتاً** عادةً، إلا في حال حدوث كسر بالناتئ الإكليلي.
- ✘ يجب إراحة الذراع في القبة والكم **لمدة أسبوعين** مع إجراء الحركات الخفيفة.

أذيات الزند والكعبرة

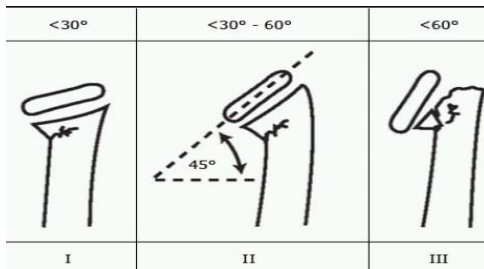


كسر رأس وعنق الكعبرة

❖ كسور رأس وعنق الكعبرة تحدث عند **السقوط على اليد الممدودة**.

❖ أشيع عند **الأطفال** لأن الرأس عندهم **غضروفي**.

❖ هناك **أربعة أنواع رئيسية** من هذه الكسور:



• الانشطار العمودي.

• الميلان (الكسور الانضغاطية).

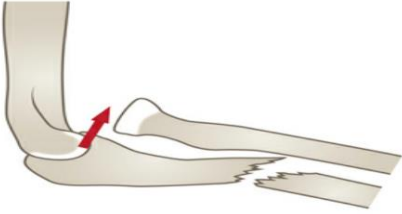
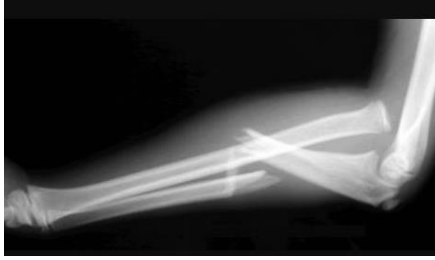• كسر هرسي.

• كسر منفصل (يشمل قسم من الرأس و قسم من العنق ويكون متبدل).

العلاج:

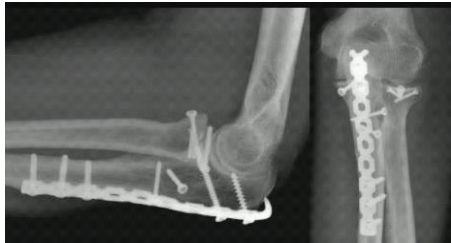- ✦ الكسور غير المتبدلة والكسور ذات التبدل الضئيل: بزل الدم من المفصل + تطبيق رباط داعم طري + التحريك الباكر + مسكنات.
- ✦ الكسور المتبدلة:
- تبدل مع تزوي **أقل من 30 درجة**: من الممكن تطبيق **العلاج المحافظ**.
- تبدل مع تزوي **أكثر من 30 درجة**: يجب تصحيح التبدل **بالرد المفتوح**.
- ✦ الكسور المفتتة:
- استئصال رأس الكعبرة مع الحركة الباكرة.
- تمت تجربة استبدال رأس الكعبرة ببدايل صناعية ولكن فشلت ويفضل عموماً الإستئصال.

خلع رأس الكعبرة مع كسر الزند (كسر مونتيفيا)



- ✦ كسر في الثلث العلوي أو المتوسط أو مكان القاء الثلث العلوي مع المتوسط للزند + خلع في رأس الكعبرة العلوي.
- ✦ التشخيص: **صورة شعاعية جانبية تغطي كامل المرفق**.
- ✦ ويجب أيضاً **فحص حركات الكعب والاستلقاء** فإذا وجد تحدد فهذا يشير إلى وجود مشكلة قد تكون برأس الكعبرة.
- ✦ إذا كان **كسر الزند عالياً جداً** قرب مفصل المرفق، فقد **يلتبس مع كسور الناتئ الزجبي**.

العلاج:

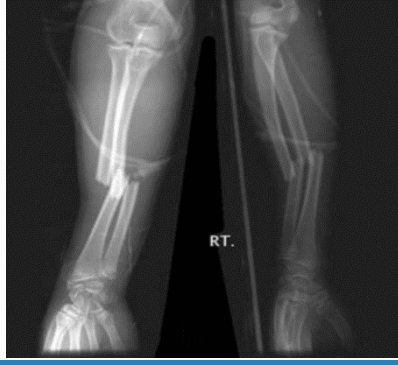

- ✦ قبل معالجة أي خلع في رأس الكعبرة أو كسر في الزند يجب دائماً تحري فيما إذا كان ذلك يشكل جزءاً من كسر مونتيفيا.
- ✦ كسور الزند (خاصة إذا ترافقت بخلع رأس الكعبرة) هي **كسور غير ثابتة**.

- ✦ تحتاج إلى **الثبيت الداخلي** بواسطة **أسيخ عند الأطفال** أو بواسطة **صفائح عند البالغين**.
- ✦ يجب القيام برد رأس الكعبرة، وقد تنجح المعالجة المحافظة عند الأطفال.

كسور الزند والكعبرة

- ✦ تحدث هذه الكسور بـ **أذيات الانفتال (حركة دورانية)**.



- ❖ هي **كسور متبدلة** (غير ثابتة) غالباً.
- ❖ خط الكسر يفصل العضلات الكابة عن العضلات الاستلقائية.
- ❖ إذا كان هناك دوران فستُظهر الصورة الشعاعية **منظراً وحشياً للمرفق ومنظراً أمامياً خلفياً للساعد** على نفس الصورة.

الاختلالات (وهي اختلالات شائعة):

- ✘ الاندمال المعيب: تحدد حركة الاستلقاء و الكب، لكن الاستلقاء يتحدد أكثر.
- ✘ متلازمة الحجرات:

- يحدث ذلك بسبب **ارتفاع الضغط ضمن اللفافات الساعدية الثلاث** مما يؤدي **لأذية العضلات والإقفار** وبالتالي حدوث **الوذمة** التي ستؤدي بدورها **لارتفاع الضغط والإقفار** وعندها يحدث حلقة معيبة **غير عكوسة** أو ما يسمى ب (حلقة الشيطان)، لذلك يجب الانتباه لهذه الحالة وإجراء **الجزع الصفاقي**.

- تترافق متلازمة الحجرات مع **الأذية الوعائية**.

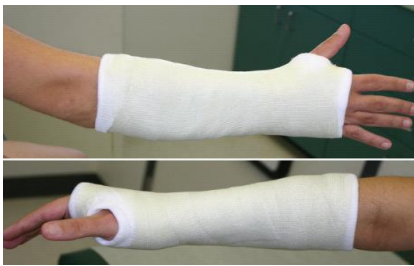- ✘ عدم الاندمال: شائع الحدوث، وبخاصة إذا لم تتم السيطرة على الدوران.

- ✘ الاندمال المتصالب بين العظمين: أي بناء جسر عظمي بين الكعبرة والزند، وهذا الاندمال يجعل الكب والاستلقاء مستحيلين.

العلاج:

المعالجة المحافظة:

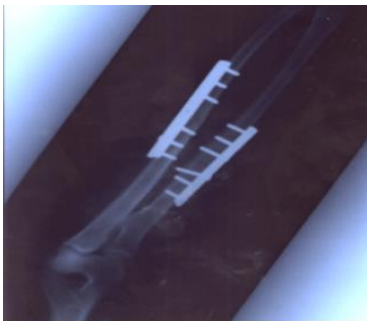- نلجأ لها عند **الأطفال في كسور الغصن النضير**، وتكون بأسطوانة جبسية تشمل أعلى الذراع واليد معاً بوضعية الاستلقاء.



المعالجة الجراحية:

- تستخدم في معظم هذه الكسور، وتكون **بالرد والتثبيت الداخلي**. يكون التثبيت الداخلي **عند الأطفال بواسطة أسياخ** أما **عند الكبار** **نستخدم الصفائح** التي لها أنواع كثيرة ومنها:

- LCD: صفائح ضاغطة قليلة التماس.
- الصفائح المقفلة: صفائح مع ثقوب تثبت بالبراغي على القشر.



كسور الكعبرة المعزولة

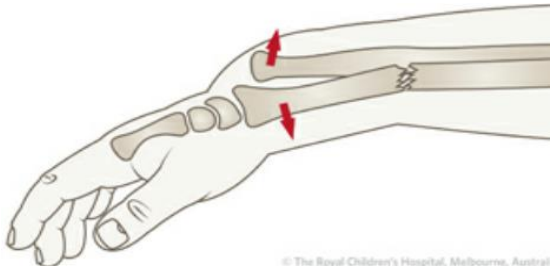
- ❖ تصاب الكعبرة بالكسور بسبب الرضوض المباشرة.
- ❖ عدم الاندمال في كسور الكعبرة المعزولة أقل شيوعاً من كسور الزند المعزولة، لأن قطر الكعبرة أكبر من قطر الزند ولأنه يحوي عظم إسفنجي أكثر (وخاصة في النهاية البعيدة) من العظم الزندي وبالتالي التروية أفضل، أما الزند يحوي عظم قشري والعظم الاسفنجي فيه قليل يقع فقط بالقرب من الناتي الرجي.

العلاج:

- ✍ تختلف حسب الكسر ومقدار التبدل والضعف العظمي.
- الكسور غير المتبدلة:
 - ← رغم أن هذه الكسور تبدو بوضعية صحيحة على الصورة الشعاعية (مثل كسور الزند المعزولة)، إلا أنها يجب أن تعالج بحذر كبير.
 - ← تثبت في جبيرة تشمل كامل الساعد بوضعية عطف المرفق.
 - ← يجب المتابعة شعاعياً بانتظام (بعد أسبوع، أسبوعين...) وخاصة في المعالجة المحافظة.
- الكسور المتبدلة:
 - ← التثبيت الداخلي (الجراحي) يشكل الطريقة الأفضل للمعالجة.
 - ← إن المركبة الدورانية تجعل تثبيت كسور الكعبرة صعباً.

ملاحظة: لا يوجد وقت محدد للاندمال أو استعادة الوظيفة فكل كسر له خاصية تختلف عن غيره.

كسر الكعبرة مع تحت خلع المفصل الزندي الكعبري البعيد (كسر غاليزي)



© The Royal Children's Hospital, Melbourne, Austral

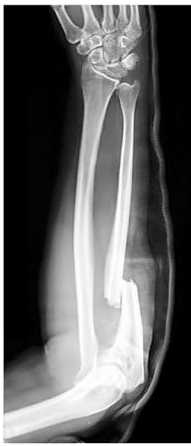- ❖ كسر في الكعبرة + تحت خلع في المفصل الزندي الكعبري السفلي (رأس الزند).
- ❖ يسمى الكسر المعاكس لمونتيفيا.
- ❖ يحدث بسبب السقوط على اليد الممدودة.
- ❖ إذا تقاصر أحد عظمي الساعد (حدث تراكب للعظمين) فلا يمكن للعظم الآخر أن يدعم الساعد إلا إذا كان ثابتاً، لكن في الحالتين يكون العظم السليم مخلوعاً من إحدى نهايتيه.

الاختلاطات:

✍ الاندمال المعيب وهو شائع الحدوث.

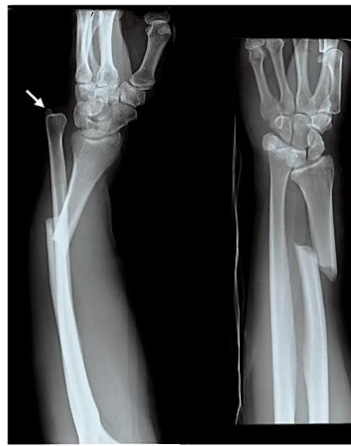Monteggia

Anterior dislocation of the radial head with a fracture of the ulna, usually angulated dorsally	Description
Dislocation at the head	Radius
Fracture of the proximal third	Ulna
Fall on an outstretched hand with the forearm in excessive pronation	Mechanism
Direct blow on back of upper forearm in self-defense (night-stick injury)	Management
ORIF	Complications
Nonunion	Credit goes to...
Limitation of motion at elbow	
Giovanni Battista Monteggia	



Galeazzi

Fracture of the radius with shortening and dislocation of the distal ulna	Description
Isolated fracture at the junction of the distal and middle third	Radius
Subluxation or dislocation of the distal radio-ulnar joint	Ulna
Fall on an outstretched arm with elbow flexed	Mechanism
Open reduction in adults	Management
Closed reduction in children	Complications
Malunion/Nonunion	Credit goes to...
Limitation of pronation or supination	
Anterior interosseous nerve palsy	
Ricardo Galeazzi	



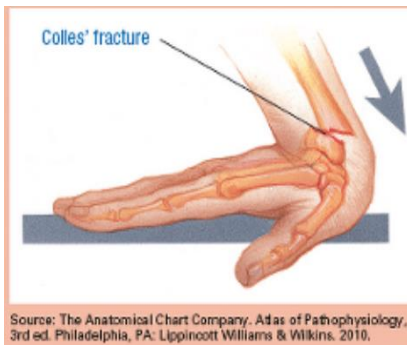
العلاج:

✧ **التثبيت الداخلي للكعبرة** يعتبر الطريقة الأفضل، ويتم **رد رأس الزند** أيضاً بالطريقة الجراحية وخطاطة الأربطة.

مقارنة بين كسر مونتيجيا وكسر غاليازي

كسور النهاية السفلية للكعبرة

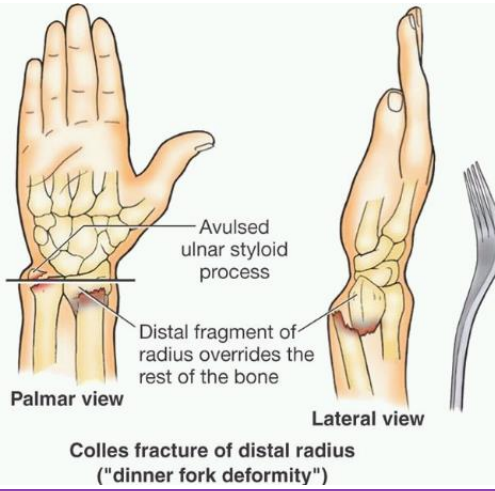
أولاً - كسر كوليس



✧ **أشيع الكسور** المشاهدة في العيادات الجراحية. يحدث بسبب السقوط على اليد الممدودة خاصة عند السيدات المسنات (50 - 60 سنة).

✧ يتميز بالخصائص التالية:

- لا يبعد أكثر من 1 إنش (2.5سم) عن مفصل الرسغ.
- القطعة البعيدة متزوية بالاتجاه الظهري (نحو الخلف).
- القطعة البعيدة متبدلة بالاتجاه القاصي (البعيد).
- يترافق مع كسر في الناتئ الإبري للزند.
- ✧ قد يصاب المفصل الزندي الكعبري البعيد بالخلع في حالات التبدل الشديد، وهو أمر نادر.
- ✧ كسر كوليس **غالباً معزول**.
- ✧ التشوه الكلاسيكي الحاصل يسمى **شوكة العشاء (dinner fork)**.

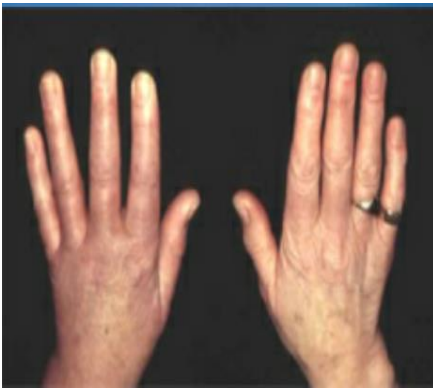

❖ ويمتلك خمسة عناصر مختلفة:

- التزوي باتجاه الخلف.
- تبديل القطعة البعيدة باتجاه الخلف.
- انحراف الساعد الكعبري.
- دوران القطعة بوضعية الاستلقاء (تبدل باتجاه الاستلقاء).
- الانحشار القريب (تراكب نهايتي العظم).

الاختلاطات

1. ضمور سوديك Sudeck's Atrophy:



← اضطراب في الجهاز الودي يسبب نقص كثافة عظمية موضع

يقعي (يختلف عن ترقق العظام).

← الأعراض: ألم شديد، وذمة، ضمور عضلي، انصباب، تصبح اليد زرقاء وباردة، عدم القدرة على تحريك الأصابع.

← غالباً مجهول السبب لكن يمكن أن يعزى للتثبيت الطويل.

← يصيب غالباً نهايات الأطراف (راحة اليد، القدم).

← يمكن الوقاية منه بـ الحفاظ على حركة الأصابع (العلاج الفيزيائي).

← قد يشمل الكتف أيضاً (الكتف المتجمدة) وتدعي بـ متلازمة الكتف واليد (shoulder-hand syndrome).

(syndrome).

↳ المعالجة: وهي معالجة صعبة:

- التحريك الباكر + المعالجة الفيزيائية + NSAIDS + الكالسيوم + المعالجة بالأشعة فوق الصوتية + التنبيه الكهربائي للعضلات + أحواض مائية مختلفة الحرارة (ساخنة، باردة) يضع فيها المريض يده بالتناوب وذلك لتحسين التروية بالمنطقة، بالإضافة لتطمين المريض.

2. أذية العصب الناصف:

← متلازمة نفق الرسغ.

← يمكن أن ينضغط بسبب التكدم والنزف حوله.

← تتراجع الأعراض مع اندمال الكسر، لكن بعض الحالات تحتاج إلى تحرير العصب (كسر متبدل ضاغط

على العصب) لكنها حالات قليلة.

3. تمزق وتر باسطة الإبهام الطويلة:

← **التمزق بالاحتكاك:** بسبب حركة الوتر على الحواف الحادة للعظام المكسورة (في الكسور المتبدلة بشدة).

← **التمزق بالإقفار:** في الكسور ذات التبدل الخفيف للغاية.

4. الاندمال المعيب:

← أشيع اختلاط.

← تحدد خفيف بالبسط وعدم القدرة على الكب والاستلقاء.

العلاج

👉 الكسور المتبدلة: رد الكسر وفق ما يلي:

- تخدير المريض (موضعي أو عام وهو الأفضل لأنه يؤمن ارتخاء العضلات وبالتالي سهولة الرد).
- شد اليد بشكل محوري بالاتجاه البعيد لفك القطع المندخلة عن بعضها.
- عطف الرسغ.
- سحب اليد نحو جهة الانحراف الزندي (معاكسة التبدل).
- الرد يعتبر سهلاً، لكن المحافظة على وضعية الرد ليست سهلة لأن العظم يكون مهروساً على ظهر الكعبرة.
- قد ينكس التشوه مع تحسن الوذمة.
- يتم التثبيت بتطبيق جبيرة من المرفق إلى المفاصل السنية السلامية لفترة 4 أسابيع.
- يتم إنزال الجبيرة عن المرفق بعد أسبوع لأربعين.
- يجب المراقبة وأخذ صورة شعاعية بعد 7-10 أيام للتأكد من وضعية الكسر وحركة اليد والكتف.

👉 لكسور المتداخلة بوضعية جيدة:

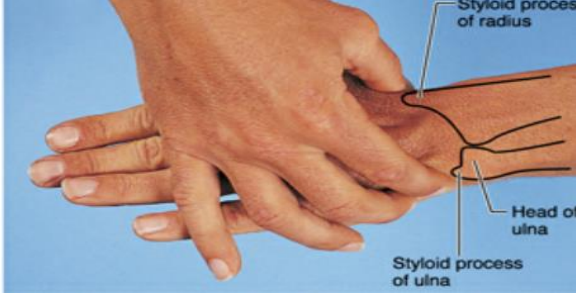- لا حاجة للتداخل على هذه الكسور.
- لكن من الحكمة تطبيق أسطوانة جبسية لمدة أسبوعين.
- 👉 التبدل الشديد: يتم التداخل جراحياً و استبدالها بأسياخ (سيخ من الناحية الظهرية وآخر من الناحية البطنية).

👉 الاندمال المعيب: يتم التداخل جراحياً، لإعادة حركة الاستلقاء أو لتخفيف الألم تتوفر ثلاث عمليات:

- **عملية Bladwin:** يجرى استئصال قطعة من عظم الزند بطول حوالي 2 سم بحيث يحسن مظهر الرسغ وحركة الاستلقاء.
- **استئصال النهاية السفلية للزند:** يحسن المظهر ولكن يؤثر على الثباتية.

- **قطع العظم المصحح:** عملية أكثر اتساعاً إذا كانت المشكلة الأساسية هي تزوي الكعبرة.

ثانياً - كسور الناتئ الإبري للكعبرة (كسر شوفير)



- ❖ **ناجم عن السقوط على اليد الممدودة.**
- ❖ **أشيع في العظام القاسية لدى البالغين الشباب.**
- ❖ **يشفى الكسر عادة بشكل جيد دون عجز.**

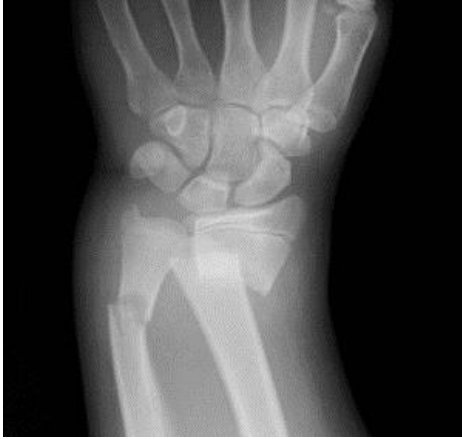العلاج:

- ❑ معظم هذه الكسور لا تحتاج إلى الرد ويكفي تطبيق **أسطوانة جيبية لمدة 4 أسابيع.**
- ❑ **القطع الكبيرة المتبدلة يجب ردها والقيام بالثبيت الداخلي** (تثبت بواسطة أسياخ كرشنر).

ثالثاً - كسور النهاية السفلية للزند والكعبرة

- ❖ **تشاهد الكسور المعترضة عبر أحد عظمي الساعد أو كليهما مع التزوي باتجاه الخلف** بعد **السقوط على اليد الممدودة** في المرضى الشباب.

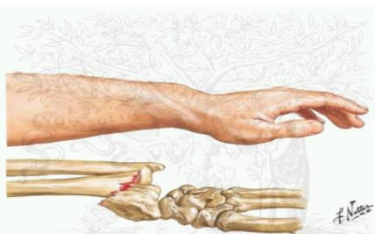العلاج:



- ❑ أغلب هذه الكسور **غير متبدلة.**
- ❑ من السهل رد الكسر عن طريق المناولة ويكفي تطبيق **أسطوانة جيبية لمدة 4 أسابيع.**
- ❑ إذا كان الكسر منحسراً مع تبدل ضئيل فيكفي التثبيت لمدة أسبوعين، بشرط أن ينتبه المريض لعدم تطبيق التوتر على مكان الكسر لمدة 4 أسابيع إضافية.
- ❑ الكسور المتبدلة بشدة قد تحتاج للتثبيت الداخلي.

رابعاً - كسر سميث وكسر بارتولان

7. كسر سميث:



- ❑ كسر النهاية السفلية للكعبرة ويسمى **كسر كوليس المعكوس.**
- ❑ **تبدل الكسر يكون باتجاه الداخل.**
- ❑ يحدث حين يسقط المريض على **اليد المعطوفة.**

✧ يعتبر **غير ثابت على الإطلاق**.

✧ يؤدي إلى تشوه معين بوضعية العطف في حال عدم تطبيق المعالجة الصحيحة.

2. كسر بارتولان:

✧ هو **كسر سميث اندخل فيه خط الكسر إلى المفصل**، بحيث تكون الشفة الأمامية للكعبرة بالاتجاه القريب لليد.

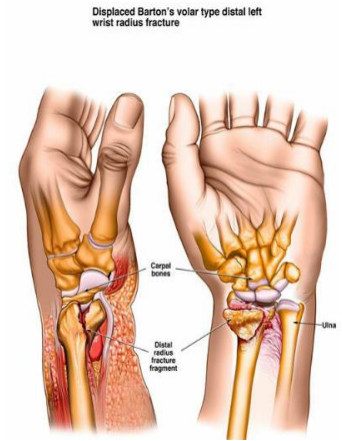
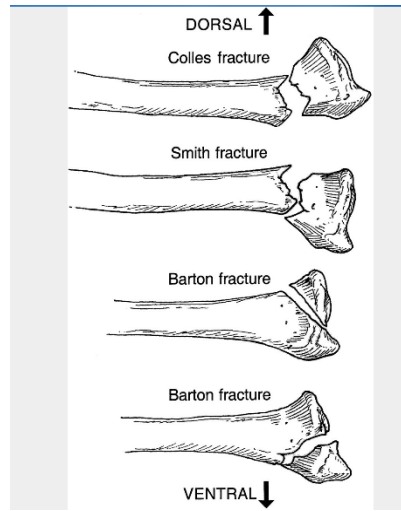
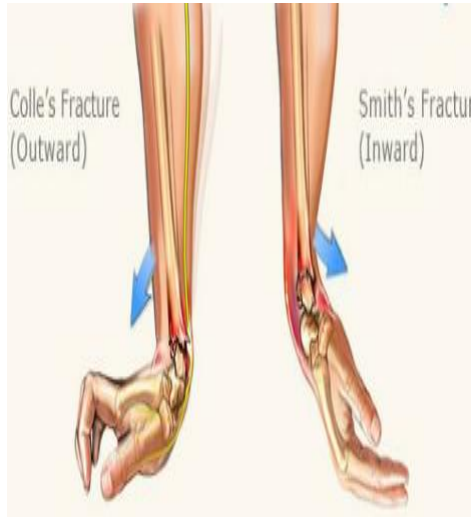العلاج:

✧ المعالجة **دوماً جراحية**.

✧ يجب تمييز هذين الكسرين عن كسر كوليس.

✧ يتم الرد بالطريقة المفتوحة + تثبيت بواسطة صفيحة داعمة تطبق على الجهة الراحية للكعبرة.

✧ إذا لم يتم إجراء ذلك فقد يحدث عدم الاندمال مع التشوه بوضعية العطف، وقد يحتاج المريض لإيثاق المفصل.



كسور الأطفال

أولاً - انفصال المشاش

- ❖ لا يحدث الكسر مع انفصال المشاش إلا لدى الأطفال.
- ❖ **يجب أن يتم ردها بدقة** إذا أردنا أن نتجنب التشوهات المتقدمة.
- ❖ تحدث الأذيات في **المعصم، المرفق والكتف**.
- ❖ يمكن لأي أذية أن تؤدي إلى الكسر مع انفصال المشاش.
- ❖ إذا كان لدى الطفل **أكثر من كسر في أكثر من منطقة** فيجب أن تؤخذ **متلازمة الطفل المضطهد** بعين الاعتبار.

الاختلالات:

- ✘ توقف نمو المشاش (قصر الطرف أو تشوه محور الطرف).
- ✘ النخرة الجافة في المشاش.
- ✘ النمو المعيب:
 - يشاهد أكثر في الأطراف السفلية وكسور فوق اللقمتين عند الأطفال.
 - والذي يحدث هو أن أحد المشاشين الأنسي أو الوحشي ينمو بشكل زائد عن الآخر مما ينتج عنه إما مرفق أرواح أو مرفق أفحج، ركبة فحجاء أو روجاء.

نمو المشاش الأنسي يحصل روج Valgus.
نمو المشاش الوحشي يحصل فحج Varus.

العلاج:

- ✘ معظم هذه الحالات **تحتاج لرد دقيق بلطف كبير**.
- ✘ **الرد المغلق يكون ناجح** عادة، ويتم التثبيت عادة **بأسيخ كرشنر**.
- ✘ إذا كان هناك **كسر مع خلع** في المشاش قد يحتاج المريض إلى **الرد بالطريقة المفتوحة**.
- ✘ يجب عدم استخدام الكثير من أدوات الاستجدال التي تسبب أذية للمشاش، لذلك أكثر ما يستخدم أسيخ كرشنر أما الصفائح والبراغي تخرب المشاش.

ثانياً - كسر كوليس عند الأطفال

- ❖ **لا يحدث كسر كوليس عند الأطفال** لذا يجب ألا نشخصه عندهم.
- ❖ إذا شوهد تشوه شوكة العشاء (ظهر الشوكة) عند الأطفال، فإن التشخيص المحتمل:
 - كسر مع انفصال مشاش الكعبرة.
 - كسر النهاية السفلية للكعبرة من نمط الغصن النضير.
 - كسر في عظمي الساعد ولكن أبعد من 2.5 سم عن السطح المفصلي

تصنيف سالتر-هاريس لكسور النهايات العظمية ذات الصلة بخط النمو SALTER Harris


النمط 1: خط الكسر عبر خط النمو Straight across.

النمط 2: خط الكسر عبر ثم أعلى خط النمو Above.

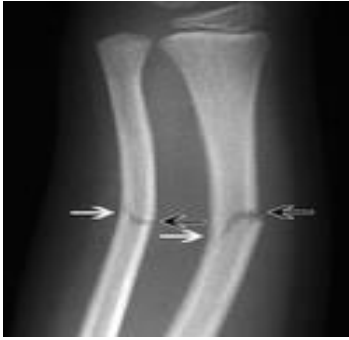النمط 3: خط الكسر عبر ثم أسفل خط النمو أي عبر المشاش Lower.

النمط 4: خط الكسر من الداني للقاصي متجاوزاً خط النمو Through.

النمط 5: كسر انضغاطي يمحو منطقة النمو Erasure.



ثالثاً - كسر الغصن النضير



- ❖ **لا تشاهد إلا عند الأطفال.**
- ❖ رغم المحافظة على استمرارية الكسر إلا أنه **من غير الممكن منابطة الكسر** لإعادته للوضع التشريحي الدقيق.
- ❖ تحدث القولبة بشكل كامل في **أي تزوي يصل لـ 30 درجة**، لكن التشوه الدوراني لا يتقارب عادة.

العلاج:

- ⌘ إذا كان هناك انثناء دون انفصال قشري العظم:
- ⌘ تطبيق **جبيرة جبسية خفيفة لمدة 2-3 أسابيع**، مع إجراء **صور للمراقبة بعد أسبوع**.
- ⌘ من المستحيل إجراء الإصلاح الكامل لكسر الغصن النضير ولكن النتائج ممتازة.
- ⌘ إذا كان هناك انفصال في القشر العظمي من جهة واحدة فقد يتطور التشوه.
- ⌘ **تعتبر المتابعة السريرية والشعاعية أمراً هاماً.**

إلى هنا تنتهي محاضرتنا
مع أطيب التمنيات بالنجاح والتفوق