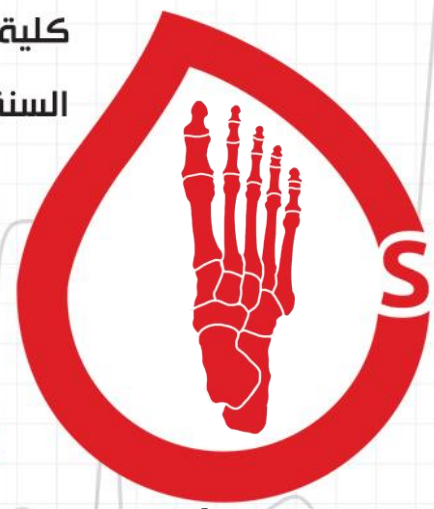




السلام عليكم * _ *

نكمل معكم محاضرات الطرف السفلي
وسندرس فيها عضلات الساق التي تتوزع في ثلاثة مساكين
وعضلات القدم التي تترتب في أربع طبقات

لنبدأ بالعناوين..

الصفحة	الفقرة
3	عضلات المسكن الأمامي للساق
5	قيد الباسطات
7	عضلات المسكن الوحشي للساق
9	عضلات المسكن الخلفي للساق - سطحية
12	الحفرة المأبضية
13	عضلات المسكن الخلفي للساق - عميقة
15	قيد القابضات
17	عضلات القدم

يجب التركيز على منشأ عضلات الساق في هذه المحاضرة



عضلات الساق

تقسم عضلات الساق إلى:

1. مسكن أمامي: يعصبها (لشظوي العميق)

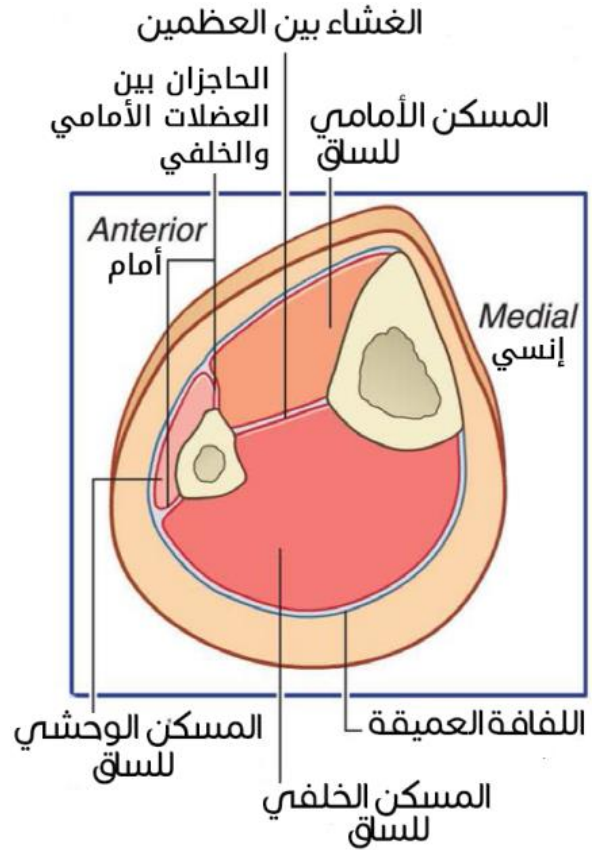
يضم الظنبوبية الأمامية، الباسطة الطويلة للأصابع، الباسطة الطويلة لإبهام القدم، الشظوية الثالثة.

2. مسكن وحشي: يعصبها (لشظوي السطحي)

يضم الشظوية الطويلة، الشظوية القصيرة.

3. مسكن خلفي: يعصبها (الظنبوبي)

يضم ثلاثية الرؤوس الربلية (الساقية والنعلية)، الأخمصية، المأبضية، القابضة الطويلة للأصابع، القابضة الطويلة لإبهام القدم، الظنبوبية الخلفية.



حركات القدم:

القبض الظهرى (Dorsal Flexion): يبعث فيه

وجه القدم الظهرى أو العلوي عن الأرض، ليقترب من القسم الأمامي للساق.

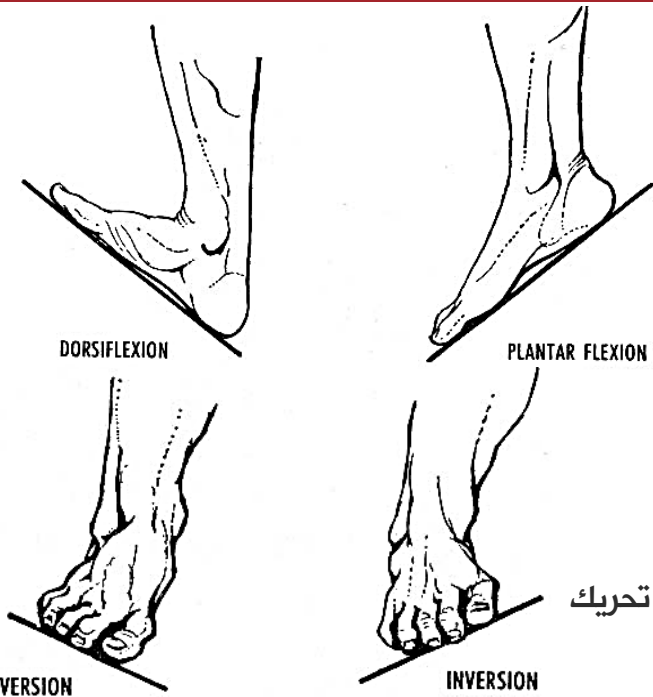
القبض الأخمصي (Plantar Flexion): يقترب

الوجه الظهرى أو العلوي من الأرض، ليبعد عن القسم الأمامي للساق.

القلب الإنسي (الداخلي) أو الشتر Inversion: تحريك

القدم بحيث يتجه أسفل القدم نحو الإنسي

القلب الوحشي (الخارجي) أو الشنف Eversion: تحريك القدم بحيث يتجه أخمص القدم نحو الوحشي.



عضلات المسكن الأمامي للساق¹ Anterior Compartment

العضلة الظنبوية الأمامية Tibialis Anterior

المنشأ:

1. اللقمة الوحشية للظنوب.
2. الوجه الوحشي للظنوب في ثلثيه العلويين.
3. الغشاء بين العظمين في الجزء العلوي الإنسي منه.

■ **يخترق وتر العضلة الحزمة العلوية لقيد الباسطات ويمر تحت الحزمة السفلية لقيد الباسطات.**

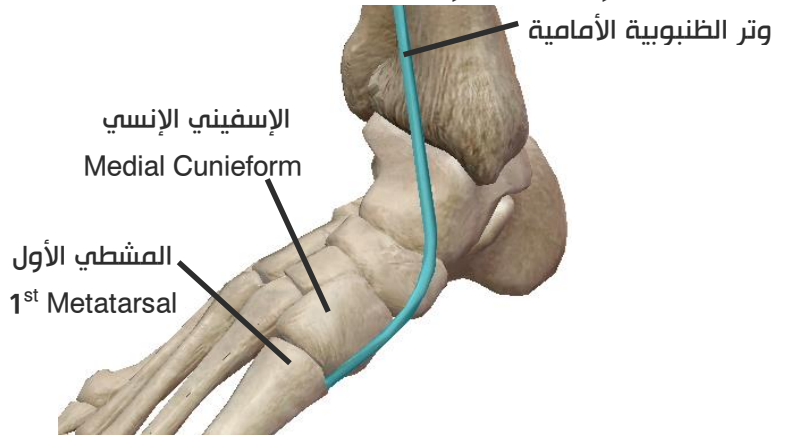
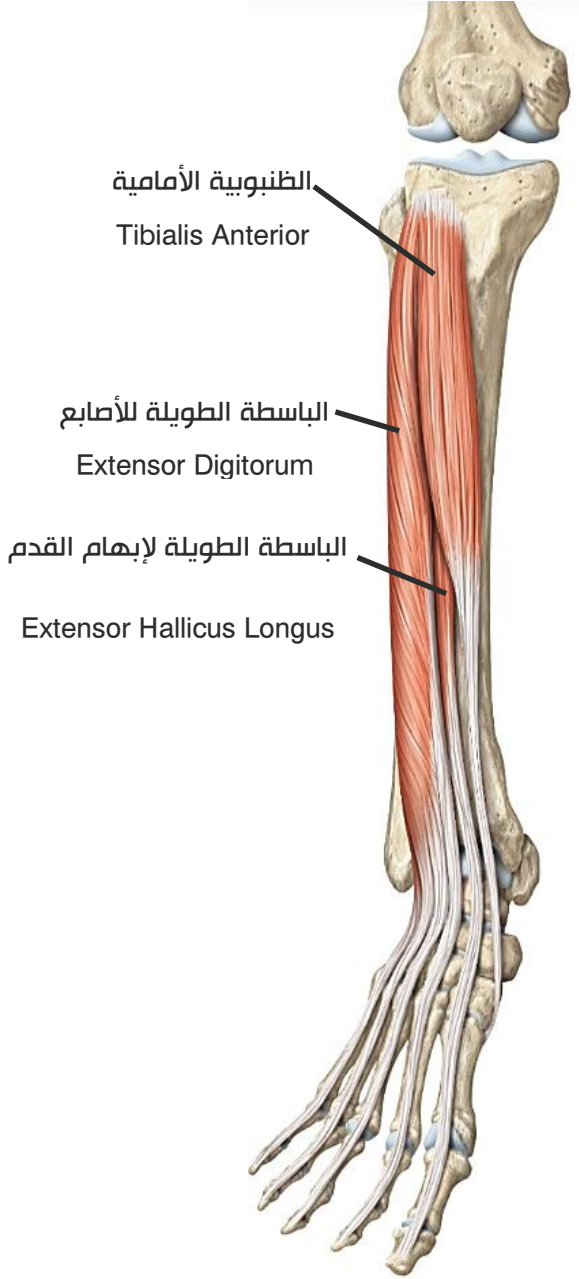
المرتكز:

1. على الجانب الإنسي للإسفيني الإنسي.
2. على قاعدة المشط الأول.

التعصيب: العصب الشظوي العميق.

العمل:

1. قبض القدم ظهرياً.
2. قلب القدم نحو الإنسي.
3. دعم قوس القدم.



العضلة باسطة الأصابع الطويلة Extensor Digitorum Longus

المنشأ:

1. الوجه الوحشي للقمة الظنوب الوحشية.
2. القسم العلوي (الثلث العلوي) للوجه الأنسي للشظية.
3. الغشاء بين العظمين.

¹ انتبه: المسكن الأمامي للساق هو الباسط على عكس الساعد.

المرتکز:

يسير وتر العضلة **خلف** قيد الباسطات **العلوي** و**عبر** قيد الباسطات **السفلي**.

لينقسم وتر العضلة **أمام** مفصل الكاحل إلى **أربعة** أوتار.

تسير الأوتار الأربعة على الوجه **الظهري (العلوي)** للقدم متجهة إلى الأصابع الأربعة الوحشية.

ينقسم كل وتر عند **الوجه الظهري للسلامى القريبة** لكل من الأصابع الأربعة الوحشية إلى **ثلاث حزم:**

➤ **حزمة متوسطة:** تنتهي على قاعدة السلامى الوسطى (الثانية).

➤ **حزمتان جانبيتان (إنسية ووحشية):** على جانبي الحزمة المتوسطة ترتكزان على قاعدة السلامى البعيدة.

التعصيب: العصب الشظوي العميق.

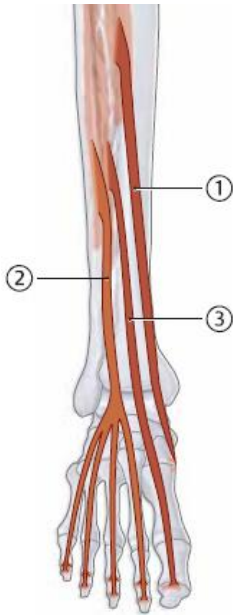
العمل:

1) قبض القدم ظهرياً (عند مفصل الكاحل).

2) بسط الأصابع.

3) **الوترين الأنسيين** يعملان على قلب القدم نحو الإنسي،

الوترين الوحشيين يعملان على قلب القدم نحو الوحشي.



1) الظنبوية الأمامية
2) باسطة الأصابع الطويلة
3) باسطة الإبهام الطويلة

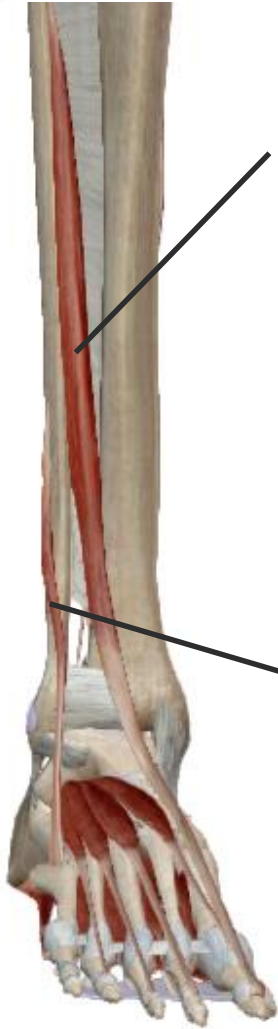
العضلة الباسطة الطويلة لإبهام القدم Extensor Hallucis² Longus

المنشأ:

1. القسم (الثلاث) الأوسط للوجه **الأنسي** للشظية.

2. الغشاء بين العظمين.

المرتکز: يسير وتر العضلة خلف قيد الباسطات العلوي ويخترق قيد الباسطات السفلي ليرتكز على الوجه الظهري لقاعدة السلامى البعيدة للإبهام.



بأسطة إبهام القدم الطويلة

الشظوية الثالثة

التعصيب: العصب الشظوي العميق.

العمل:

1. تسهم بالقبض الظهري للقدم.
2. تبسط إبهام القدم.

العضلة الشظوية الثالثة Peroneus³ (Fibularis) Tertius

المنشأ:

1. الثلث السفلي للوجه الإنسي للشظوية.
2. الغشاء بين العظمين.

↳ يرافق وترها العضلة بأسطة الأصابع الطويلة خلف قيد الباسطات العلوي وعبر قيد الباسطات السفلي.

المرتكز:

على الوجه الظهري (العلوي) لقاعدة المشطي الخامس.

التعصيب:

العصب الشظوي العميق.

العمل:

- تسهم بالقبض الظهري للقدم.
- تسهم في القلب الوحشي للقدم.

قيدا الباسطات

قيد الباسطات العلوي: شريط متخذ من اللفافة العميقة يمتد من الحافة الأمامية الأنسية للشظوية وحتى الحافة الأمامية الوحشية للظنوب عند النهايات القاصية لكل منهما.

تخترقه العضلة الظنبوية الأمامية.

بينما تمر خلفه:

1. بأسطة الأصابع الطويلة.
2. بأسطة الإبهام الطويلة.
3. الشظوية الثالثة.

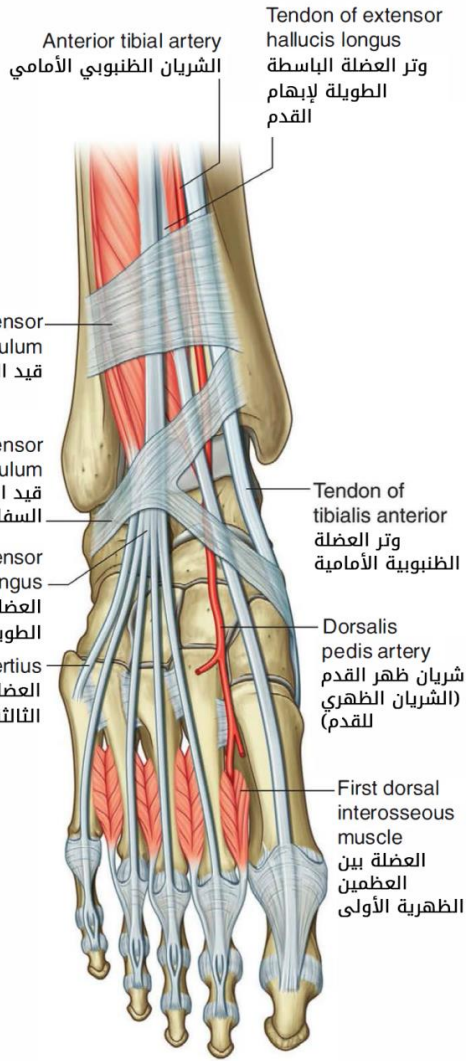
قيد الباسطات السفلي: شريط من اللفافة العميقة له شكل Y حرف يرتكز **ساق الـ Y** على السطح العلوي من

عظم العقب، بينما يرتكز **الطرف العلوي لـ Y** على الكعب الإنسي، ويمر **الطرف السفلي لـ Y** إلى جانب الإنسي من القدم، ويتحد مع اللفافة الأخمصية.

تخترقه:

1. باسطة الأصابع الطويلة.
2. باسطة الإبهام الطويلة.
3. الشظوية الثالثة.

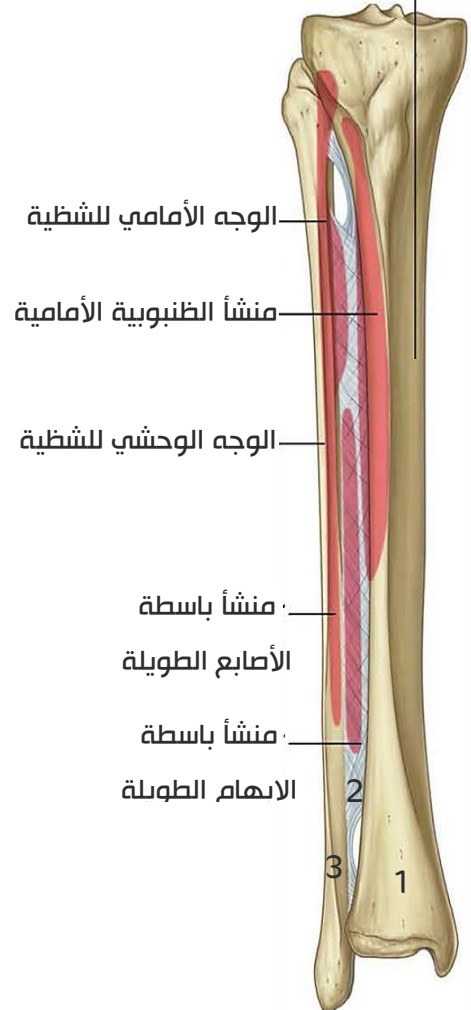
بينما تمر تحته العضلة الظنبوبية الأمامية.



جميع عضلات المسكن الأمامي للساق:

- لها التعصيب نفسه وهو العصب الشظوي العميق.
- كما تشترك بقيامها بالقبض الظهري للقدم.
- أحد مناشئها هو الغشاء بين العظمين.

الوجه الإنسي للظنوب (يقع تحت الجلد مباشرة ولا تنشأ منه أي عضلة)



مساعدة بسيطة ^_^ :

حاولنا أن ننظم العضلات بطريقة مشابهة لتنظيم العضلات العميقة في المسكن الخلفي الباسط للساعد:

نقوم بترقيم: 1-الظنوب، 2-الغشاء بين العظمين، 3-الشظوية.

❖ نعلم الجملة:

باسط ظنّ الإبهام تشظي.

باسط: باسطة أصابع طويلة، والمنشأ 1-2-3

ظن: ظنبوبية أمامية، المنشأ 1-2

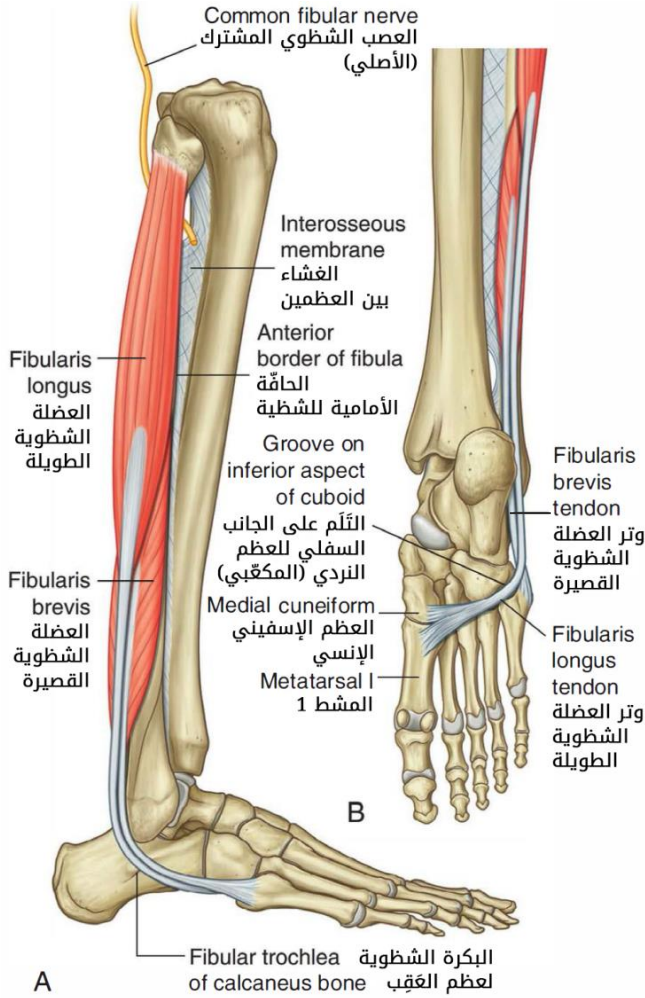
الإبهام ت: باسطة إبهام طويلة، المنشأ 2-3

شظوي: شظوية ثالثة، والمنشأ 2-3

عضلات المسكن الوحشي لساق Lateral Compartment

عضلتان هما: الشظوية الطويلة والشظوية القصيرة.

العضلة الشظوية الطويلة Peroneus (Fibularis) Longus



المنشأ:

1. الوجه **الأمامي والوحشي** لرأس الشظية.
2. الثلثين العلويين للوجه **الوحشي** للشظية.

المرتكز:

- تسير ألياف العضلة باتجاه الأسفل، ويمر وترها خلف الكعب الوحشي.
- يصالب أخمص القدم (أي يسير على أخمص القدم وليس على الوجه الظهري للقدم) لترتكز على:

1. الجانب الوحشي للعظم الإسفيني الإنسي.
2. الوجه الأنسي لقاعدة المشطي الأول.

التعصيب:

العصب الشظوي السطحي.

العمل:

- 1) قبض القدم أخمصياً.
- 2) الشنف: أي قلب القدم للوحشي.

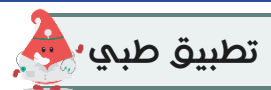
العضلة الشظوية القصيرة Peroneus (Fibularis) Brevis

المنشأ: النصف السفلي لوجه الشظية الوحشي.

المرتكز: يسير وتر العضلة خلف الكعب الوحشي ليرتكز على أحدوبة المشطي الخامس.

التعصيب: العصب الشظوي السطحي.

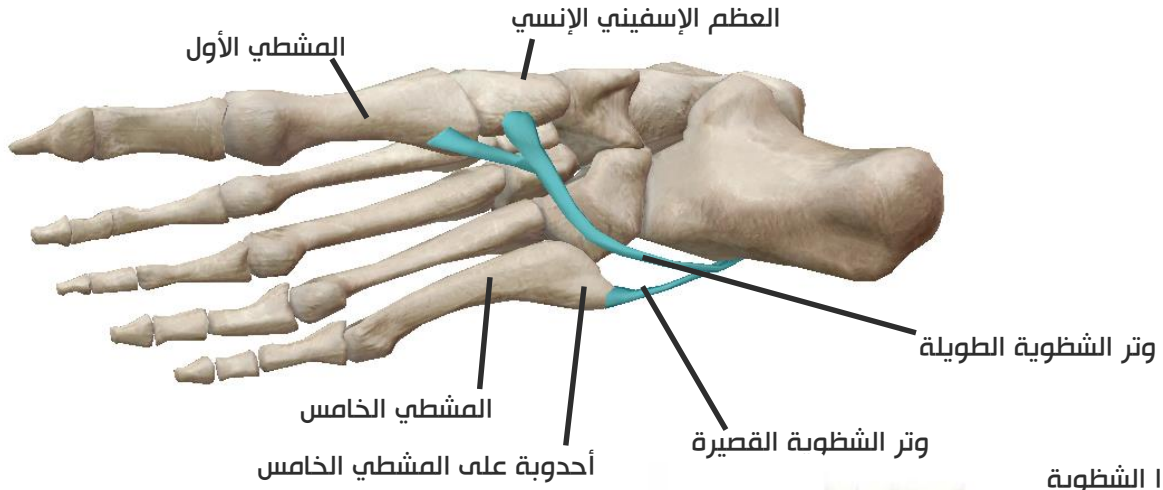
العمل: قبض القدم أخمصياً، تشارك في قلب القدم للوحشي.



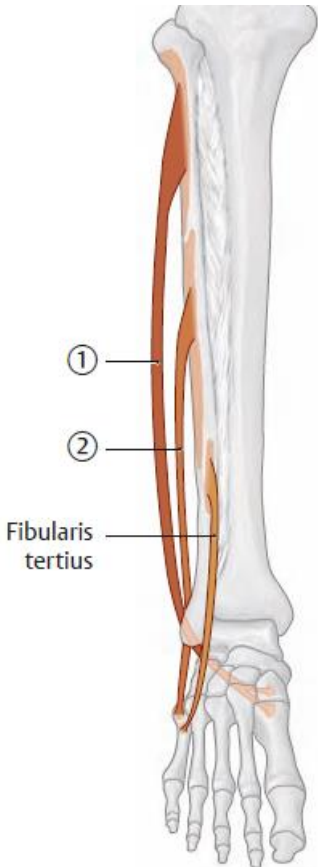
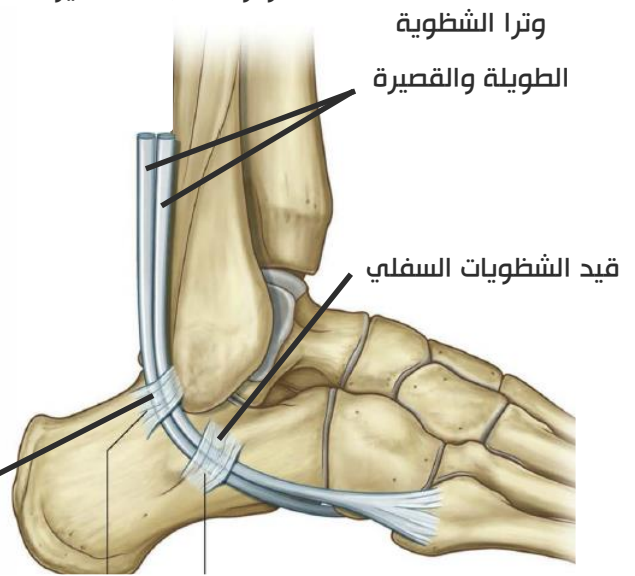
إصابة المشطي الخامس من أكثر الإصابات الرضية حيث ترتكز عليه عضلتان: الشظوية الثالثة والشظوية القصيرة.

نلاحظ أن عضلتي المسكن الوحشي لهما **العمل** و**التعصيب** نفسه، أي أن جميع عضلات المسكن الوحشي للساق:


1. يعصبها العصب الشظوي السطحي.
2. تعمل على العطف الأخمصي للقدم، وتعمل على قلب القدم للوحشي.



قيد الشظويات (العلوي):
يمتد من الكعب الوحشي إلى عظم العقب.
■ يثبت ويضبط وترتي العضلتين الشظويتين الطويلة والقصيرة.



1 الشظوية الطويلة
2 الشظوية القصيرة



عضلات المسكن الخلفي للساق Posterior Compartment

جميع عضلات المسكن الخلفي للساق يعصبها العصب الظنبوبي

تتوضع عضلات المسكن الخلفي للساق في طبقتين:

1. الطبقة السطحية: تشمل ثلاثة عضلات:

- | | | |
|--|---|--|
| Triceps Surae
ثلاثية الرؤوس الربلية | { | I. العضلة الساقية Gastrocnemius Muscle |
| | | II. العضلة النعلية Soleus Muscle |
| | | III. العضلة الأخمصية Plantaris Muscle |

2. الطبقة العميقة: تشمل أربعة عضلات:

- I. العضلة المأبضية Popliteus Muscle
- II. العضلة القابضة الطويلة لأصابع M. Flexor Digitorum Longus
- III. العضلة القابضة الطويلة لإبهام القدم M. Flexor Hallucis Longus
- IV. العضلة الظنبوية الخلفية M. Tibialis Posterior



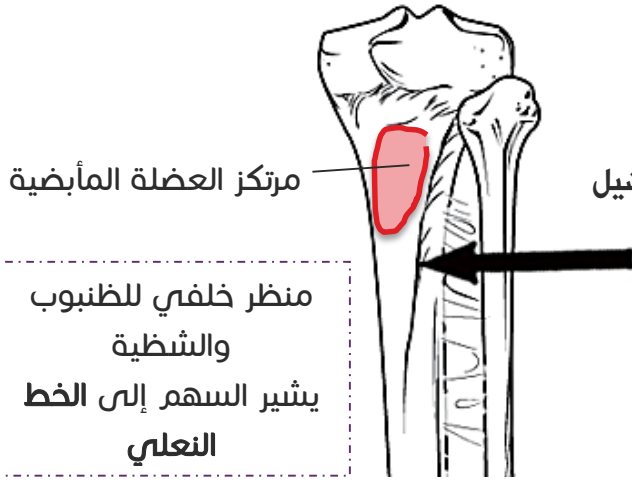
جميع عضلات الطبقة السطحية لها العمل نفسه:

1. تقبض القدم قبضاً أخمصياً عند مفصل الكاحل.
 2. لها دور في ثني مفصل الركبة .
 3. تساهم (دور ثانوي) في إحداث قلب وحشي للقدم.
- وكذلك لها التعصيب نفسه: يعصبها العصب الظنبوبي سنكتفي هنا بذكر المنشأ والمرتکز لكل عضلة..

الطبقة السطحية

العضلة الساقية Gastrocnemius Muscle

المنشأ: لها رأسان أنسي ووحشي :ينشأ **الرأس الوحشي** من الوجه الوحشي للقامة الفخذ الوحشية. ينشأ **الرأس الانسي** من القسم العلوي للقامة الفخذ الإنسانية قرب السطح المأبضي. 

المرتکز:

- يتقارب بطنا العضلة الساقية تقريباً بعد منتصف الساق.
- يلتحمان مع وتر العضلة النعلية فيتشكل الوتر العقبى (وتر آشيل (Achilles⁴).
- يرتكز الوتر العقبى على الوجه الخلفي لعظم العقب⁵.

عضلة النعلية Soleus Muscle

تقع إلى العمق من العضلة الساقية (أي أمامها حسب الوضعية التشريحية).

المنشأ:

1. الوجه الخلفي لرأس الشظية.
2. الوجه الخلفي لجسم الشظية في ربعه العلوي.
3. القوس الوترية بين الظنوب والشظية

القوس الوترية بين الظنوب والشظية: تسمى القوس الوترية للعضلة النعلية، تمتد بشكل منح من الحديبة الموجودة على عنق الشظية، وتستمر حتى الخط النعالي الموجود على الوجه الخلفي للظنوب.

المرتکز: يلتحم وتر العضلة النعلية مع بطني العضلة الساقية لتشكل الوتر العقبى الذي يرتكز على الوجه الخلفي لعظم العقب.

**عضلة الأخمصية Plantaris**

لها قسم لحمي صغير ووتر طويل.

المنشأ:

1. الحرف فوق اللقمة الوحشية للفخذ.
2. السطح المأبضي للفخذ إلى الأعلى من الرأس الوحشي للعضلة الساقية.

المرتکز:

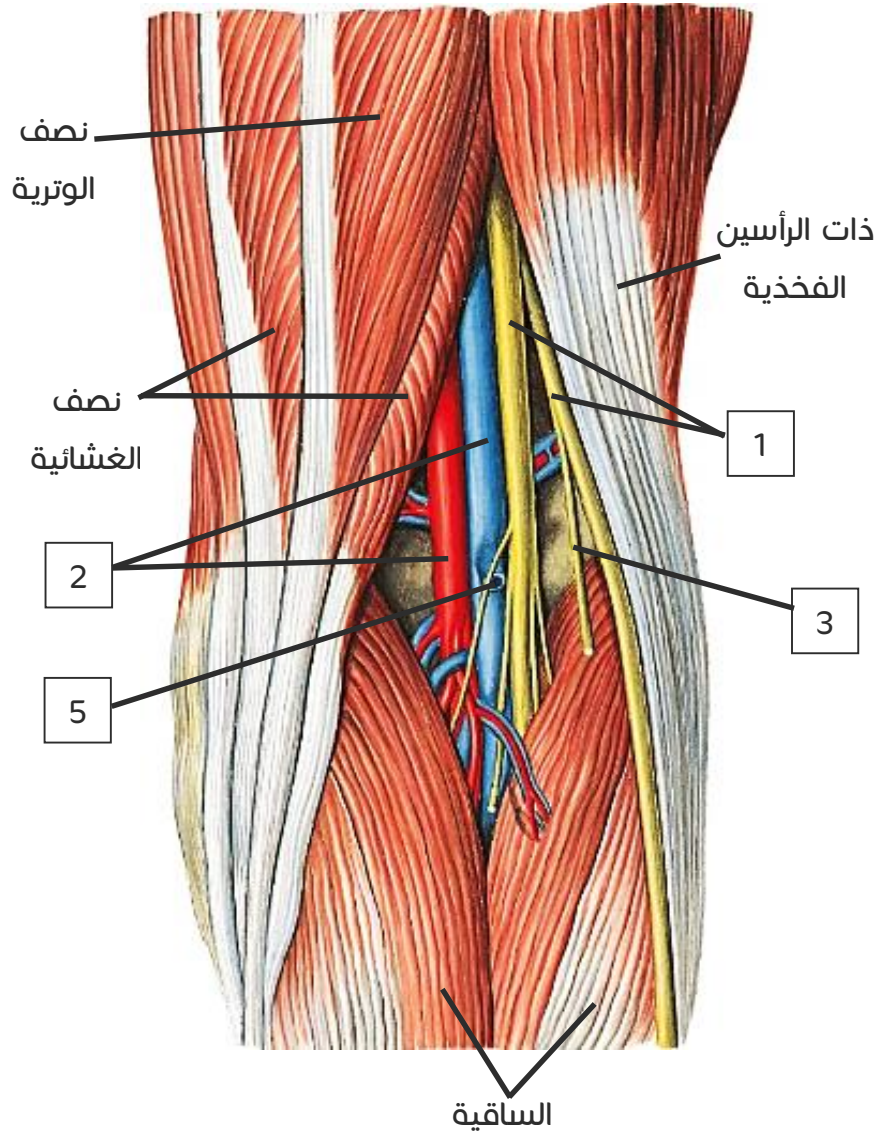
- وترها دقيق ينزل بين العضلتين الساقية والنعلية مسائراً الحافة الإنسية للوتر العقبى.
- يرتكز على الحافة الإنسية للوتر العقبى، أو على الوجه الخلفي للعقب.

(عملها مساعد وثنائي مقارنة مع باقي عضلات هذا (المسكن)

⁴ (للاطلاع) سمي بذلك نسبة للبطل الأسطوري اليوناني آشيل (أخيل) Achilles.

⁵ للتفريق بين العقب والقعب (عاقبوا العقب ووضعوه في الأسفل P:)

الحفرة المأبضية Popliteal Fossa



منطقة معينة الشكل \diamond تقع خلف الركبة.

1. حدودها العلوية:

- في الوحشي:** ذات الرأسين الفخذية.
- في الإنسي:** العضلة نصف الوترية والعضلة نصف الغشائية.

2. حدودها السفلية

- في الوحشي:** العضلة الأخرسية والرأس الوحشي للساقية.
- في الإنسي:** الرأس الإنسي للساقية.

3. أرضيتها

- السطح المأبضي للفخذ.
- الرباط المائل للركبة.
- واللفافة المغطية للعضلة المأبضية.

4. سقفها: لفاة الساق.

5. محتوياتها

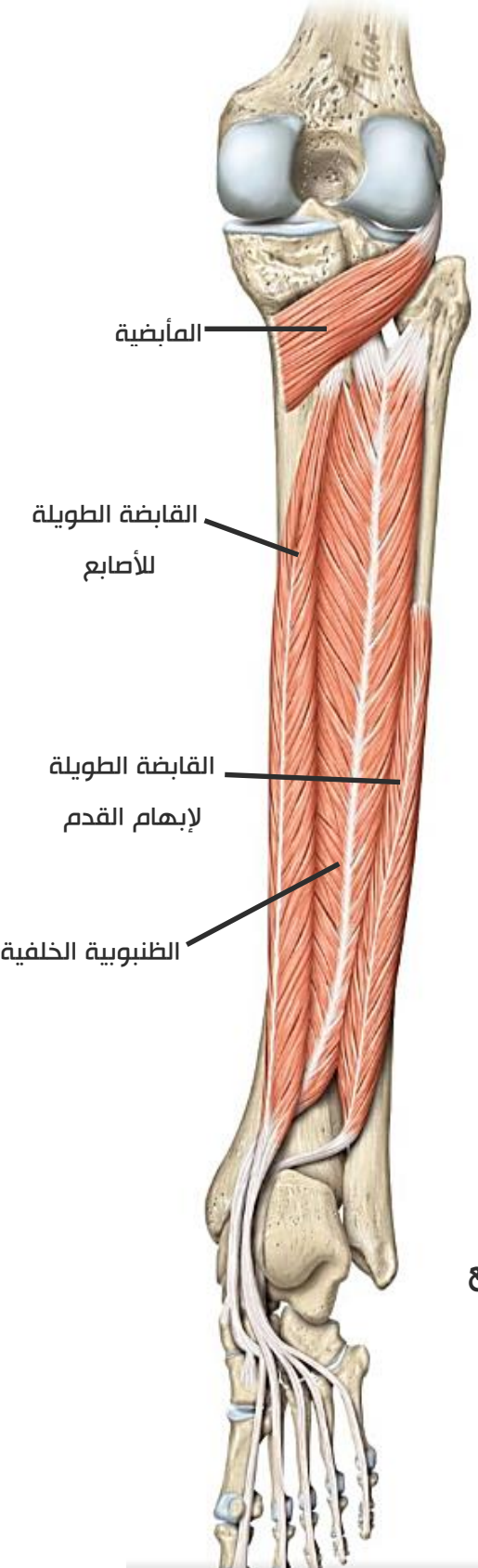
- 1) العصبان الشظوي المشترك والظنبوبي Tibial and Common Fibular Nerves
- 2) الأوعية المأبضية (الوريد والشريان المأبضي)⁶ Popliteal Vein & Artery
- 3) العصب الجلدي الخلفي للفخذ Posterior Cutaneous Nerve Of the Thigh
- 4) فرع مفصل الركبة من العصب السدادي Obturator Nerve
- 5) الوريد الصافن الصغير (وريد سطحي) Small Saphenous Vein
- 6) كما تحوي بعض العقد اللمفية والأجربة وبعض الشحم.

الحفرة المأبضية أخطر المناطق إصابةً للأعصاب والشريان المأبضي

⁶ الوريد في الوحشي والشريان في الإنسي.

الطبقة العميقة:

العضلة المأبضية Popliteus Muscle



المنشأ: لها منشأ فخذي ومنشأ هالي.

1. (المنشأ الفخذي): من السطح الوحشي للقمة الوحشية لعظم الفخذ، وينضم إليه شريط صغير من رأس الشظية.

2. (المنشأ الهلالي): ألياف وتريّة صادرة من الغضروف الهلالي الوحشي الذي يتوضع بين اللقمتين الوحشيتين لكل من الفخذ والظنوب.

المرتکز: على السطح المثلي الشكل للظنوب الواقع فوق الخط النعلي (المائل) على الوجه الخلفي للظنوب (الصورة في الصفحة 10).

التعصيب: العصب الظنوبي.

العمل:

1. عطف الساق عند مفصل الركبة (كونها تركز على عظم الفخذ وتمتد في مفصل الركبة).

2. تدوير الظنوب نحو الإنسي.

3. تشارك في تدوير الفخذ نحو الوحشي حين يكون الظنوب ثابتاً (عمل ثانوي).

العضلة قابضة الأصابع الطويلة

Flexor Digitorum Longus

المنشأ: الثلث المتوسط من الوجه الخلفي لجسم الظنوب تحت خط النعلية.

المرتکز:

❖ تنزل هذه العضلة نحو الأسفل.

❖ يمر وتر العضلة خلف الكعب الإنسي تحت قيد القابضات ويسير

تحت الحافة الإنسية **لمعلاق القعب** (من معالم العقب).

❖ ينقسم وتر العضلة الرئيسي إلى أربعة أوتار يذهب كل منها لإحدى الأصابع

الأربعة الوحشية لترتكز هذه الأوتار على قواعد السلاميات **البعيدة**.

التعصيب: العصب الظنوبي.

العمل:

1. تقبض السلاميات البعيدة للأصابع الأربعة الوحشية.

2. تساهم في الثني (العطف) للأخمصى للقدم عند مفصل الكاحل.

العضلة القابضة الطويلة لإبهام القدم Flexor Hallucis Longus

المنشأ:

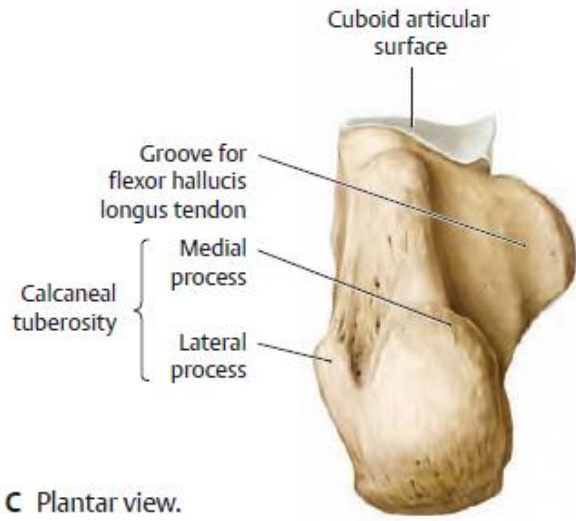
1. الثلثين السفليين للوجه الخلفي لجسم الشظية.
2. القسم السفلي للغشاء بين العظمين.

المرتكز:

- ✓ يسير وتر العضلة خلف الكعب الإنسي تحت قيد القابضات.
- ✓ ثم يمر في ثلم على الوجه الخلفي لعظم القعب.
- ✓ ينزل باتجاه الأسفل، ليسير في ثلم على الوجه السفلي

لمعلاق القعب:

- ✓ يرتكز وتر العضلة على قاعدة السلامى **البعيدة** للإبهام.



■ **معلاق القعب⁷: يشبه الراف يصنعه عظم العقب في جانبه الإنسي.**

التعصيب: العصب الظنبوبي.

العمل: 1. قبض السلامى البعيدة للإبهام.

2. تساهم في القبض الأخمصي للقدم عند مفصل الكاحل.

العضلة الظنبوية الخلفية Tibialis Posterior

العضلة الأعمق من عضلات الطبقة العميقة من عضلات المسكن الخلفي.

المنشأ:

1. الجزء الوحشي للسطح الخلفي للظنبوب.
2. النصف العلوي الإنسي للشظية.
3. الغشاء بين العظمين.

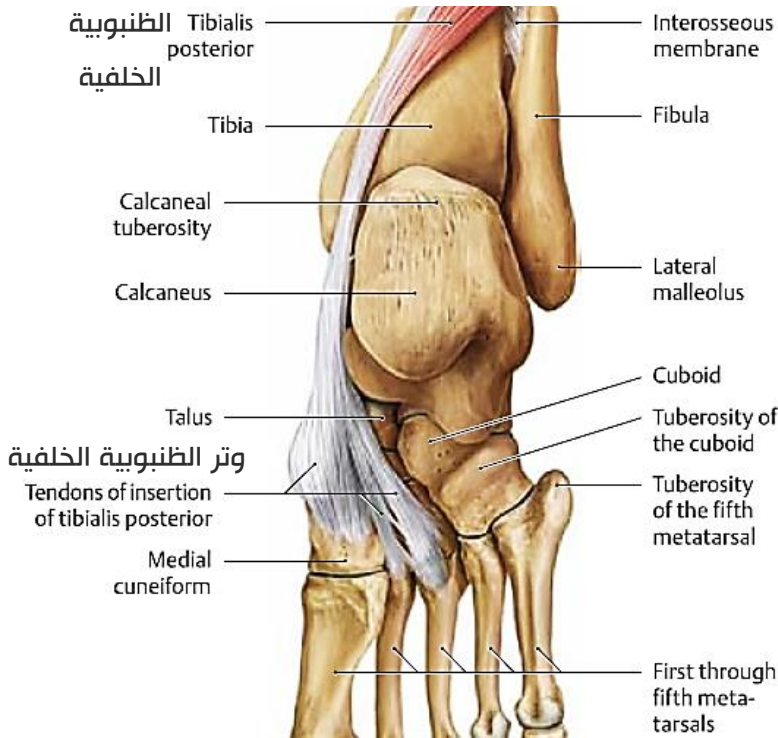
المرتكز:

ينزل وتر العضلة خلف الكعب الإنسي ويمر تحت قيد القابضات ثم **فوق** معلاق القعب.

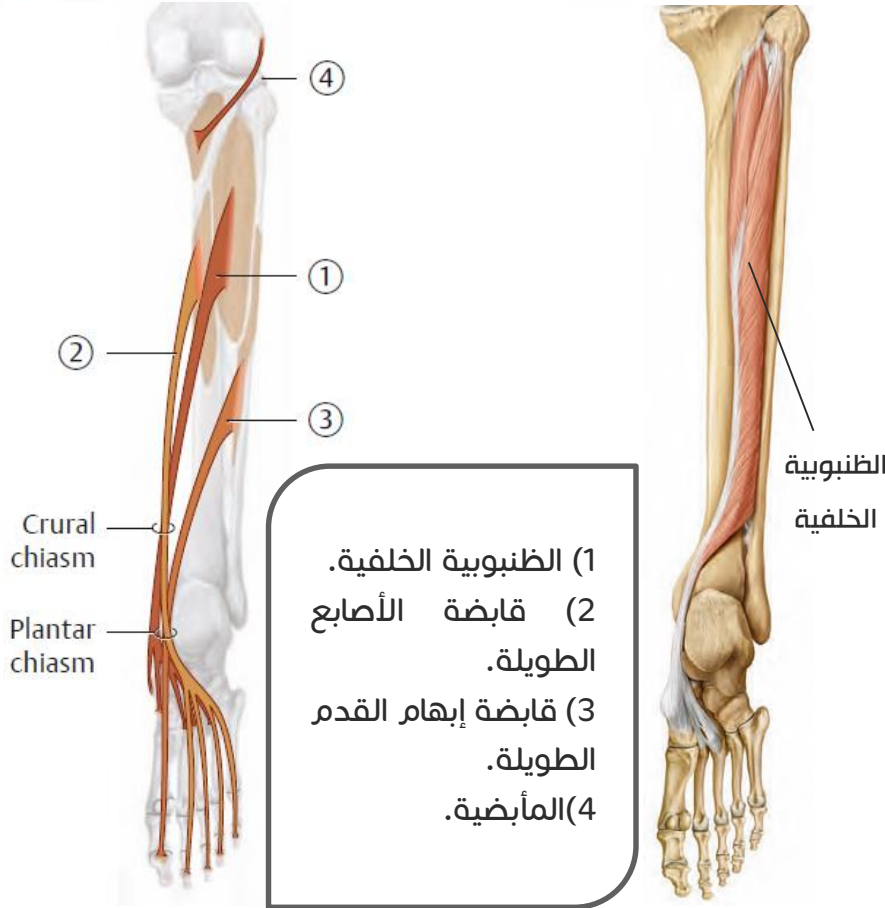
❖ يرتكز على:

1. أهدوبة الزورقي
2. الإسفينيات (الوحشي والأوسط والإنسي)
3. العظم النردي
4. قواعد العظام المشطية الثاني والثالث والرابع

التعصيب: العصب الظنبوبي.



⁷ اسمه من وظيفته (يعلق عظم القعب فوق عظم العقب)



- (1) الظنبوية الخلفية.
 (2) قابضة الأصابع الطويلة.
 (3) قابضة إبهام القدم الطويلة.
 (4) المأبضية.

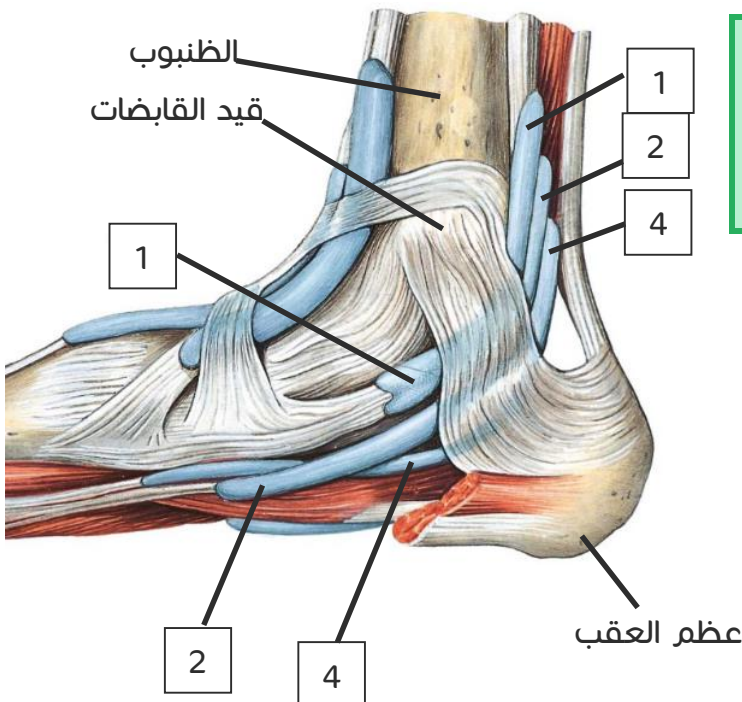
العمل: تقلب القدم نحو الإنسي.

ملاحظة دكتور

العظم الزورقي يكتنى بحجر العقْد وإن تشوه العظم الزورقي أو عظم القعب أو عظم العقب يؤدي لخلل بالعضلة الظنبوية الأمامية فتسبب هبوط القدم وتعد من أسباب القدم المسطحة

قيد القابضات

- هو تسمك من اللفافة العميقة.
- يمتد من الكعب الإنسي إلى الخلف والأسفل ليرتكز على الوجه الإنسي للعقب.
- يثبت أوتار العضلات العميقة إلى الجانب الإنسي للكاحل، عند مرورها خلف الكعب الإنسي، لتدخل بعد ذلك أخمص القدم.



يمتد من الوجه العميق للقيد حواجز نحو الداخل تحدد أربعة مساكن تحوي من الأمام للخلف:

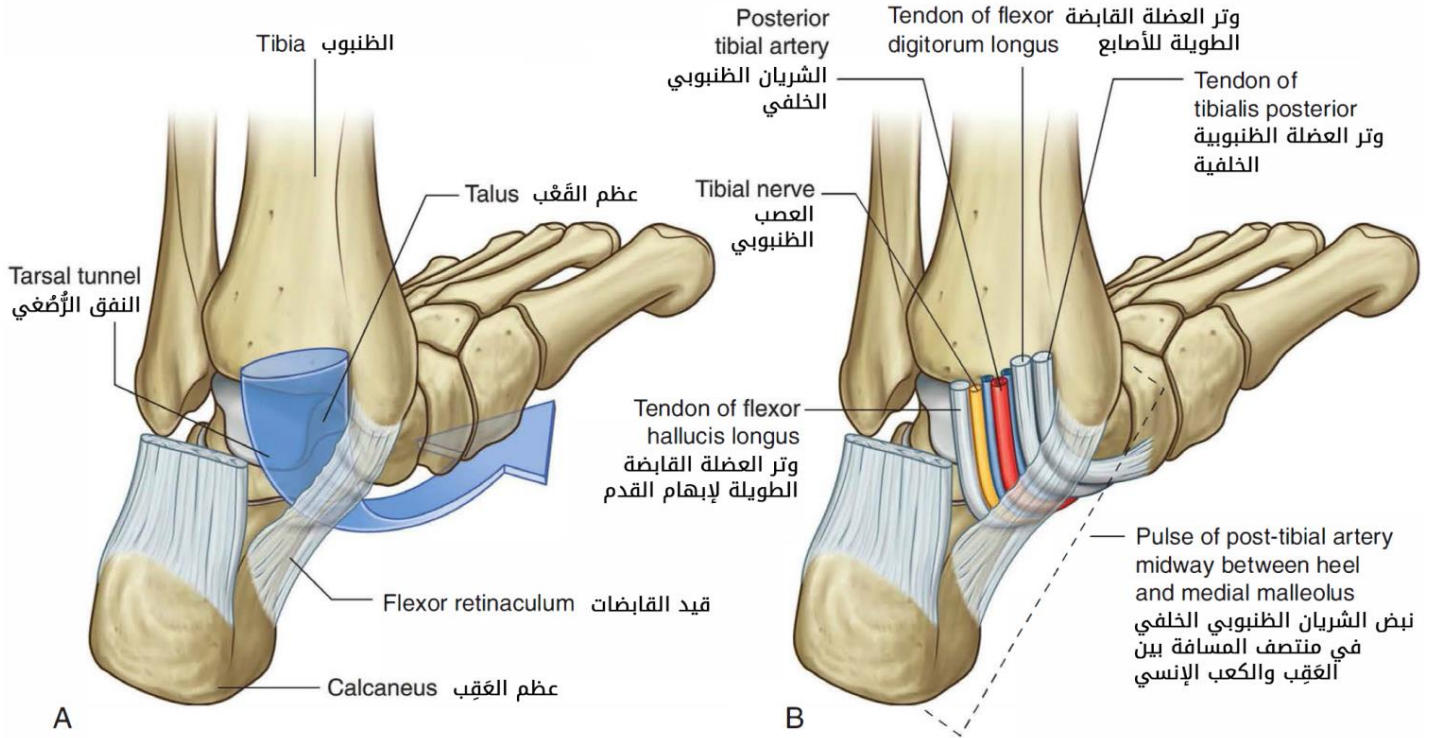
1. وتر العضلة الظنبوية الخلفية وغمدها.
2. وتر القابضة الطويلة للأصابع وغمدها.
3. الأوعية الظنبوية الخلفية والعصب الظنبوبي.
4. وتر القابضة الطويلة لإبهام القدم وغمدها.

والترتيب هذا يحدد ترتيب أوتار العضلات خلف الكعب الأنسي.

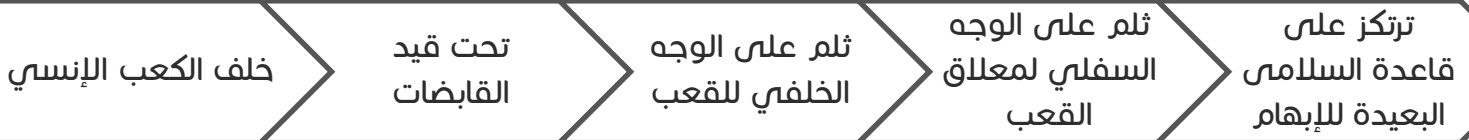
أما أوتار العضلات بالنسبة لمعلق القعب:

فوق معلق القعب: وتر ظنبوية خلفية.


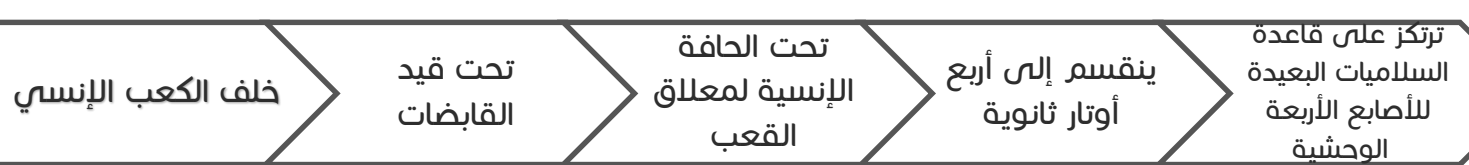
في التلم تحت معلق القعب: وتر قابضة الأصابع الطويلة وقابضة الإبهام الطويلة.



مسار وتر قابضة الإبهام الطويلة:



مسار وتر قابضة الأصابع الطويلة:

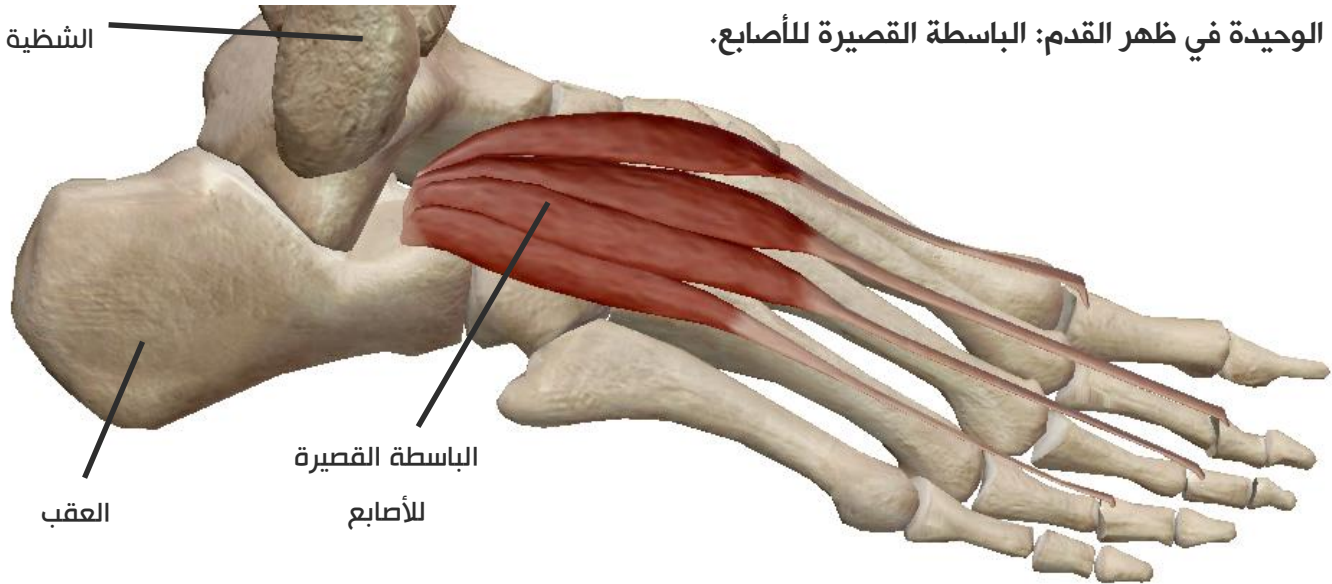


عضلات القدم

تترتب عضلات القدم في مجموعتين: -ظهرية (تضم عضلة واحدة)
-أخمصية (تتوضع في أربع طبقات)

عضلات ظهر القدم

العضلة الوحيدة في ظهر القدم: الباسطة القصيرة للأصابع.



عضلات أخمص القدم

تتوضع في أربع طبقات من السطح إلى العمق أو من أخمص القدم باتجاه ظهرها.

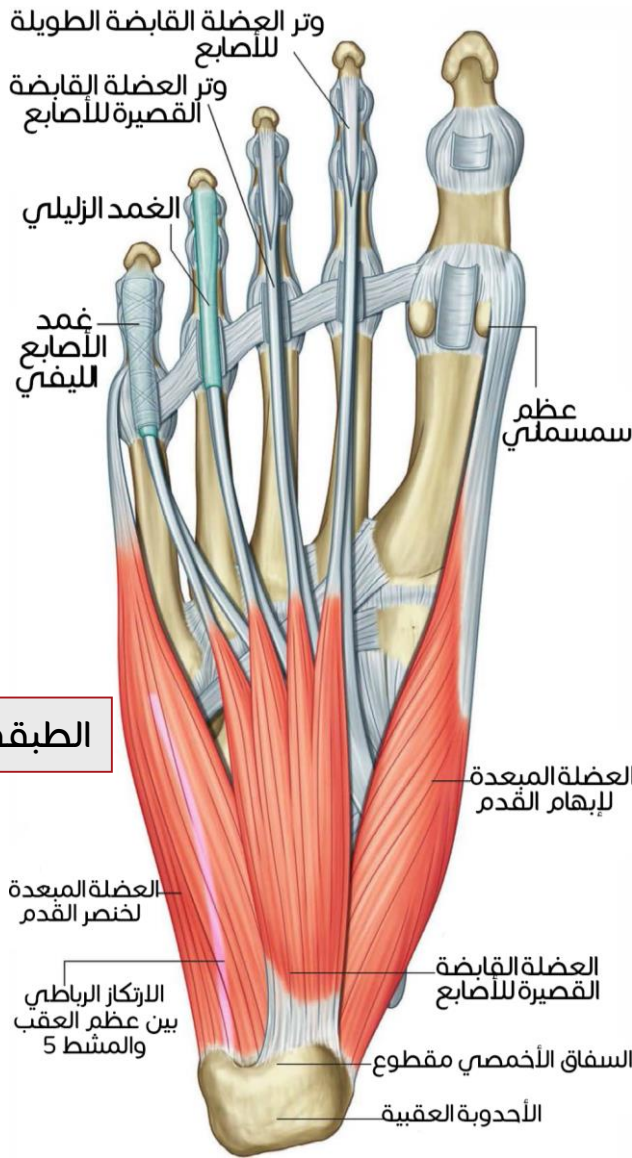
الطبقة الأولى (الأخفض = السطحية):

1. المبعدة لإبهام القدم
2. القابضة القصيرة للأصابع.
3. المبعدة للإصبع الصغرى.

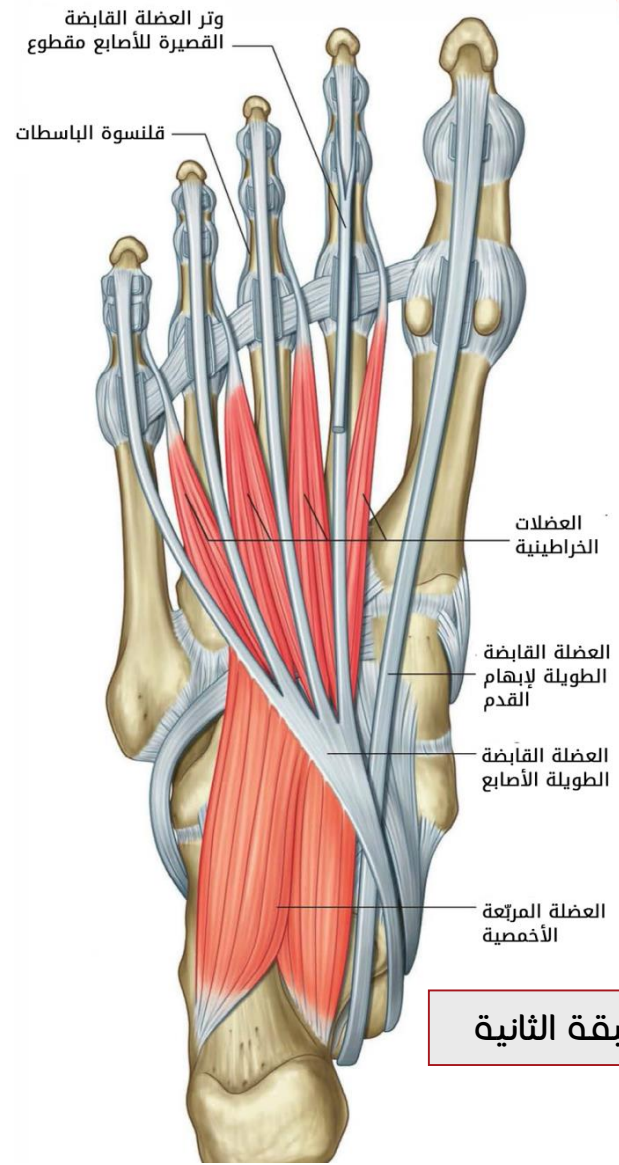
الطبقة الثانية:

1. المربعة الأخمصية
2. الخراطينيات.
3. وتر القابضة الطويلة للأصابع.
4. وتر القابضة الطويلة لإبهام القدم.





الطبقة الأولى




الطبقة الثانية

الطبقة الثالثة:

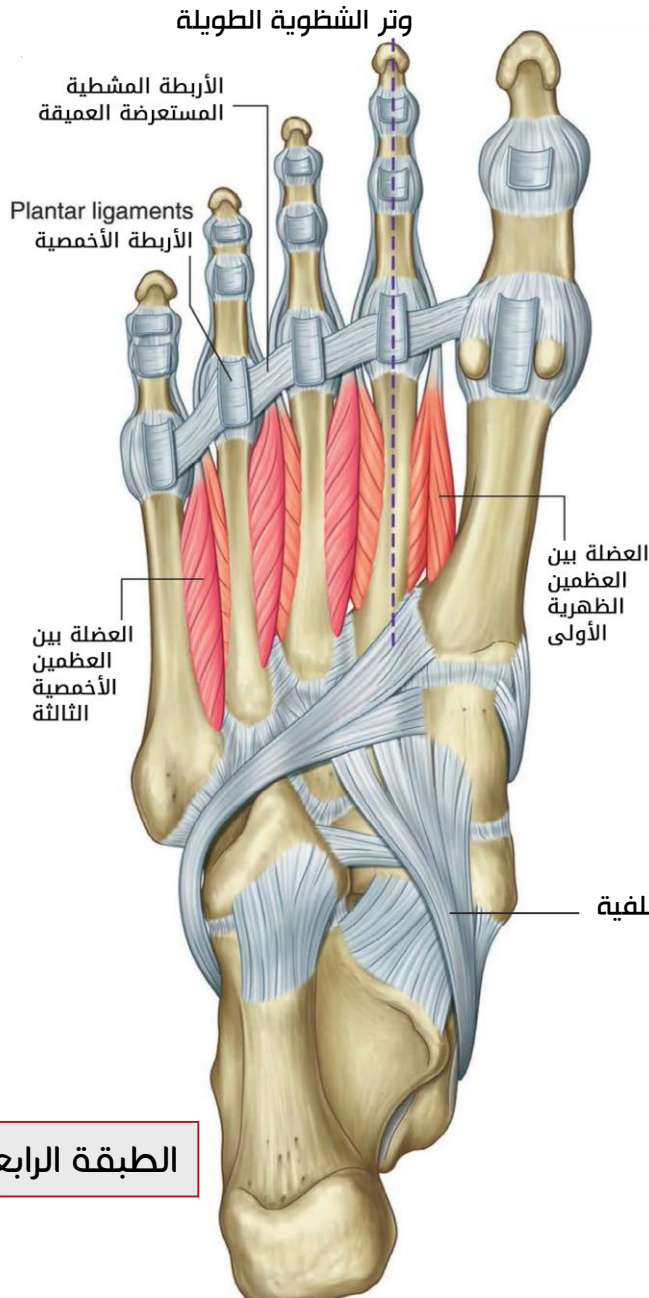
1. القابضة القصيرة لإبهام القدم
2. المقربة لإبهام القدم
3. القابضة القصيرة للإصبع الصغرى.

الطبقة الرابعة (العلوية):

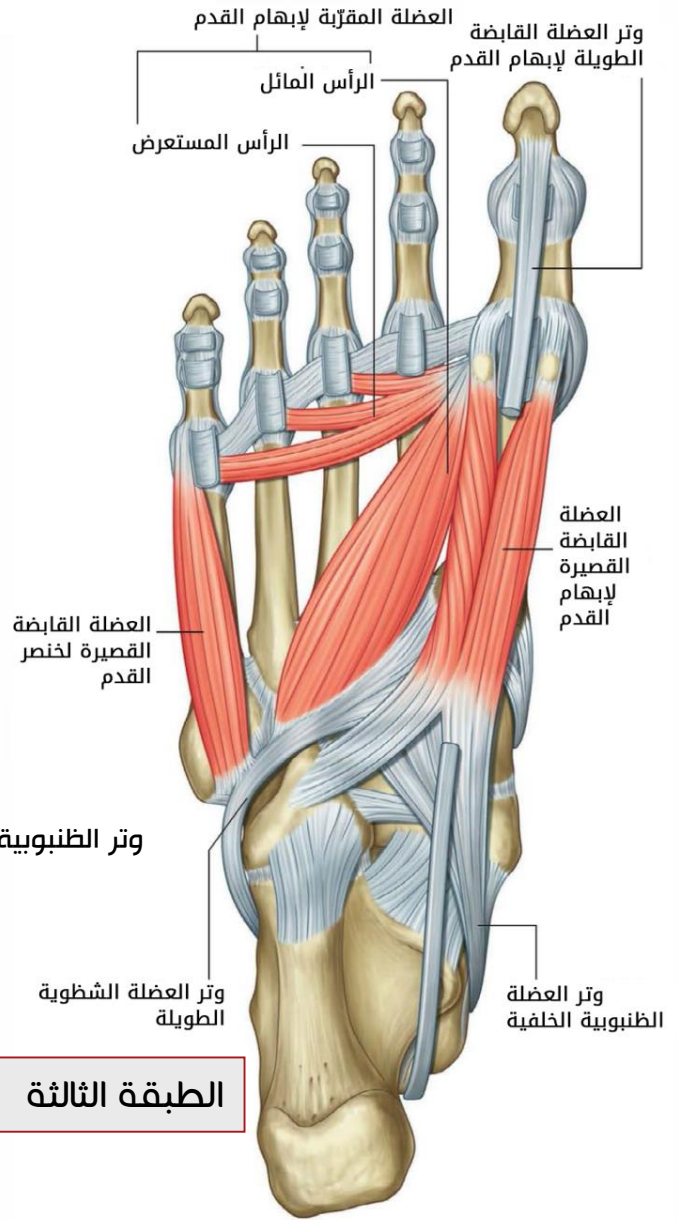
1. وتر الظنبوية الخلفية.
2. وتر الشظوية الطويلة.
3. العضلات بين العظمية.



Loving can heal
Loving can mend your soul
And it's the only thing that I know



الطبقة الرابعة



الطبقة الثالثة

طريقة نتمنى أن تساعدكم في الحفاظ:

قصر مبعدين ← قصر: قابضة أصابع قصيرة.. مبعدي الإبهام والصغرى

خمر قبض على وترين ← خ: خراطينيات.. مر: مربعة أخمصية..

وترا قابضتي الأصابع والإبهام الطويلتين

فقر به قبضتين ← قرّب به: مقربة إبهام.. قابضتي الإبهام والصغرى

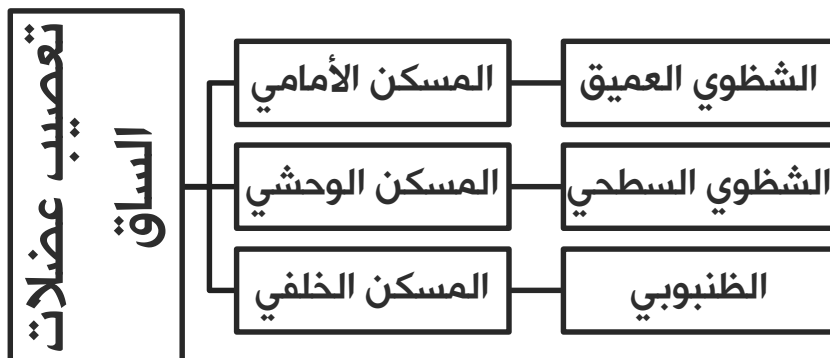
وظن الشظي بين ← ظن: ظنبوية خلفية.. الشظوية الطويلة.. والعصلات بين العظمية

عند التثنية يقصد العضة القصيرة للإبهام والإصبع الصغرى

أما الوتر فللعضة التي تنشأ من عظام الساق أي الطويلة

ارتكاز عضلات الساق على عظام القدم

الظنبوية الأمامية	<ul style="list-style-type: none"> • إنسي الإسفيني الأنسي • قاعدة المشطي الأول
باسطة الأصابع الطويلة	<ul style="list-style-type: none"> • قاعدتا السلاميتين المتوسطة والبعيدة للأصابع الأربعة الوحشية
باسطة الإبهام الطويلة	<ul style="list-style-type: none"> • الوجه الظهري لقاعدة السلامية البعيدة للإبهام
الشظوية الثالثة	<ul style="list-style-type: none"> • وجه ظهري لقاعدة المشطي الخامس
الشظوية الطويلة	<ul style="list-style-type: none"> • وحشي الإسفيني الإنسي • قاعدة المشطي الأول
الشظوية القصيرة	<ul style="list-style-type: none"> • أهدوبة المشطي الخامس
الساقية والنعلية والأخمصية	<ul style="list-style-type: none"> • الوجه الخلفي للعقب
قابضة الأصابع الطويلة	<ul style="list-style-type: none"> • قواعد السلاميات البعيدة
قابضة الإبهام الطويلة	<ul style="list-style-type: none"> • قاعدة السلامى البعيدة للإبهام
الظنبوية الخلفية	<ul style="list-style-type: none"> • أهدوبة الزورقي • الإسفينيات الثلاث • النردى • قواعد العظام المشطية 2-3-4



العضلة	المنشأ	المرتكز	العمل
المسكن الأمامي			
الظنيوبية الأمامية	<ul style="list-style-type: none"> اللقمة الوحشية للظنوب. الوجه الوحشي للظنوب في ثلثيه العلويين. الغشاء بين العظمين في الجزء العلوي الإنسي منه. 	<ul style="list-style-type: none"> الجانب الإنسي للإسفيني الإنسي قاعدة المشطي الأول 	<ul style="list-style-type: none"> قبض القدم ظهرياً قلب القدم نحو الإنسي
الباسطة الطويلة للأصابع	<ul style="list-style-type: none"> وجه وحشي للقمة الظنوب الوحشية وجه إنسي للشظية في قسمه العلوي الغشاء بين العظمين 	<ul style="list-style-type: none"> حزمة على قاعدة السلامة الوسطى حزمتين على قاعدة السلامة البعيدة (للأصابع الأربعة الوحشية) 	<ul style="list-style-type: none"> قبض ظهري للقدم بسط الأصابع
الباسطة الطويلة للإبهام القدم	<ul style="list-style-type: none"> القسم الأوسط للوجه الإنسي للشظية الغشاء بين العظمين 	<ul style="list-style-type: none"> قاعدة السلامة البعيدة للإبهام 	<ul style="list-style-type: none"> عطف ظهري للقدم بسط إبهام القدم
الشظوية الثالثة	<ul style="list-style-type: none"> الثلث السفلي للوجه الإنسي للشظية الغشاء بين العظمين 	<ul style="list-style-type: none"> الوجه الظهري لقاعدة المشطي الخامس 	<ul style="list-style-type: none"> القبض الظهري للقدم قلب القدم نحو الوحشي
المسكن الوحشي			
الشظوية الطويلة	<ul style="list-style-type: none"> اللقمة الوحشية للظنوب الثلثين العلويين للوجه الوحشي للشظية الوجه الأمامي والوحشي لرأس الشظية 	<ul style="list-style-type: none"> الجانب الوحشي للإسفيني الإنسي قاعدة المشطي الأول 	<ul style="list-style-type: none"> قبض أخمصي للقدم قلب وحشي للقدم (شنف)
الشظوية القصيرة	<ul style="list-style-type: none"> النصف السفلي لوجه الشظية الوحشي 	<ul style="list-style-type: none"> أحدوبة المشطي الخامس 	
المسكن الخلفي			
الساقية	<ul style="list-style-type: none"> الوجه الوحشي للقمة الفخذ الوحشية القسم العلوي للقمة الفخذ الإنسية قرب السطح المأبضي 	<ul style="list-style-type: none"> الوجه الخلفي للعقب 	<ul style="list-style-type: none"> قبض أخمصي للقدم قلب وحشي للقدم ثني مفصل الركبة
النعلية	<ul style="list-style-type: none"> الوجه الخلفي لرأس الشظية الربع العلوي للوجه الخلفي لجسم الشظية القوس الوترية بين الظنوب والشظية 		

	الحافة الأنسية للوتر العقبى أو الوجه الخلفي للعقب	الحرف فوق اللقمة الوحشية للفخذ السطح المأبضي للفخذ إلى الأعلى من الرأس الوحشي للساقية	الأخمصية
_عطف الساق عند مفصل الركبة _تدوير إنسي للظنبوب _تدوير وحشي للفخذ (ظنبوب ثابت)	السطح المثلي الواقع أعلى الخط النعلي للظنبوب	_منشأ فحذي: السطح الوحشي للقامة الفخذ الوحشية + شريط صغير من رأس الشظية _منشأ هلامي: ألياف صادرة من الغضروف الهلامي الوحشي	المأبضية
_قبض السلاميات البعيدة _ثني أخمصي للقدم	قاعدة السلامية البعيدة للأصابع الأربعة الوحشية	الجزء المتوسط للوجه الخلفي للظنبوب	القابضة الطويلة للأصابع
_قبض السلامية البعيدة للإبهام _ثني أخمصي للقدم	قاعدة السلامية البعيدة للإبهام	الوجه الخلفي لجسم الشظية القسم السفلي للغشاء بين العظمين	القابضة الطويلة للإبهام القدم
قلب إنسي للقدم	أحدوبة الزورقي الإسفينيات الثلاث النردية قواعد العظام المشطية 2-3-4	الجزء الوحشي للسطح الخلفي للظنبوب النصف العلوي الإنسي للشظية الغشاء بين العظمين	الظنبوبية الخلفية

إلى هنا نصل معكم إلى ختام آخر محاضرة من عضلات الطرف السفلي

لا تنسونا من صالح دعائكم ^-^

